

# CUP Syndrom - Krebserkrankungen mit unbekanntem Primärtumor

## Leitlinie

Empfehlungen der Fachgesellschaft zur Diagnostik und Therapie hämatologischer und onkologischer Erkrankungen

## **Herausgeber**

DGHO Deutsche Gesellschaft für Hämatologie und  
Medizinische Onkologie e.V.  
Bauhofstr. 12  
10117 Berlin

Geschäftsführender Vorsitzender: Prof. Dr. med. Andreas Hochhaus

Telefon: +49 (0)30 27 87 60 89 - 0

[info@dgho.de](mailto:info@dgho.de)

[www.dgho.de](http://www.dgho.de)

## **Ansprechpartner**

Prof. Dr. med. Bernhard Wörmann  
Medizinischer Leiter

## **Quelle**

[www.onkopedia.com](http://www.onkopedia.com)

Die Empfehlungen der DGHO für die Diagnostik und Therapie hämatologischer und onkologischer Erkrankungen entbinden die verantwortliche Ärztin / den verantwortlichen Arzt nicht davon, notwendige Diagnostik, Indikationen, Kontraindikationen und Dosierungen im Einzelfall zu überprüfen! Die DGHO übernimmt für Empfehlungen keine Gewähr.

# Inhaltsverzeichnis

<b>1 Zusammenfassung</b> .....	<b>3</b>
<b>2 Grundlagen</b> .....	<b>3</b>
2.1 Definition und Basisinformationen .....	3
2.2 Epidemiologie .....	3
2.3 Pathogenese .....	4
2.4 Risikofaktoren .....	4
<b>3 Vorbeugung und Früherkennung</b> .....	<b>4</b>
3.1 Vorbeugung .....	4
<b>4 Klinisches Bild</b> .....	<b>4</b>
4.1 Symptome .....	4
<b>5 Diagnose</b> .....	<b>5</b>
5.1 Diagnose-Kriterien (Histologie, Primärtumoren und Einteilung) .....	5
5.1.1 Histologie, Immunhistochemie, Molekulargenetik, Immunogenität .....	5
5.1.2 Primärtumoren .....	7
5.1.3 Verteilung .....	7
5.2 Diagnostik .....	7
5.2.1 Erstdiagnose .....	8
5.2.1.1 Basisprogramm .....	8
5.2.1.2 Weitere Diagnostik: Stufe I .....	9
5.2.1.3 Weitere Diagnostik: Stufe II .....	9
5.4 Prognostische Faktoren, Überleben .....	12
<b>6 Therapie</b> .....	<b>13</b>
6.1 Therapiestruktur .....	13
6.1.1 Lokalisierte Stadien .....	14
6.1.1.1 Zervikale Lymphknotenmetastasen .....	14
6.1.1.1.1 Level I, II, III, V, VI (nicht Level IV = supraklavikulär) .....	14
6.1.1.1.2 Level IV (supraklavikuläre = tiefe caudojuguläre zervikale Lymph- knoten)* .....	15
6.1.1.2 Axilläre Lymphknotenmetastasen bei Frauen .....	16
6.1.1.3 Regional begrenzte thorakale/mediastinale Lymphknoten .....	16
6.1.1.4 Solitäre inguinale Lymphknoten .....	17
6.1.1.5 Solitäre Hirnmetastase .....	17
6.1.1.6 Solitäre Lungenmetastase .....	17
6.1.1.7 Solitäre Knochenmetastase .....	18
6.1.1.8 Solitäre Lebermetastase / Oligometastasierung in der Leber .....	18
6.1.1.9 Solitäre Metastase eines malignen Melanoms .....	18

6.1.1.10 Solitäre Haut- oder Weichteilmetastase außer Melanom einschl. Merkelzellkarzinom ..	18
6.1.2 Fortgeschrittene Stadien .....	19
6.1.2.1 Extragonadale Keimzelltumoren .....	19
6.1.2.2 Neuroendokrine Tumore.....	19
6.1.2.2.1 Gut differenzierte neuroendokrine Tumore – NET Grad I-II.....	19
6.1.2.2.2 Undifferenzierte neuroendokrine (kleinzellige) Karzinome .....	20
6.1.2.3 Frauen mit Peritonealkarzinose durch ein Adenokarzinom .....	20
6.1.2.4 Hormonsensitives Karzinom .....	20
6.1.2.4.1 ER (Östrogen-Rezeptor)-positives Karzinom .....	20
6.1.2.4.2 AR (Androgen-Rezeptor)-positives Karzinom .....	21
6.1.2.5 Kolontypisches Adenokarzinom (immunhistologisch CK7-, CK20+, CDX2+) ..	21
6.1.2.6 Nierentypisches Karzinom (klarzellig oder papillär, immunhistologisch PAX8+, PAX2+, CD10+, Racemase+) ..	21
6.1.3 Prognostisch ungünstige Manifestationen .....	21
6.1.3.1 Adenokarzinom (ACUP) / undifferenziertes Karzinom (UCUP) / Plattenepithelkarzinom (SqCUP) / Maligner Tumor nos (not otherwise specified) ..	22
6.1.3.2 Chemotherapie bei Adenokarzinom (ACUP) / undifferenziertes Karzinom (UCUP) ..	23
6.1.3.3 Chemo-/Strahlentherapie bei Plattenepithelkarzinom (squamous cell carcinoma) – SqCUP ..	24
6.3 Besondere Situationen.....	24
6.3.1 Skelettmetastasierung.....	24
<b>8 Verlaufskontrolle und Nachsorge.....</b>	<b>25</b>
8.2 Nachsorge.....	25
<b>9 Literatur .....</b>	<b>25</b>
<b>10 Aktive Studien.....</b>	<b>30</b>
<b>11 Medikamentöse Therapie - Protokolle.....</b>	<b>30</b>
<b>13 Zulassungsstatus .....</b>	<b>30</b>
<b>16 Anschriften der Verfasser .....</b>	<b>30</b>
<b>17 Erklärungen zu möglichen Interessenkonflikten .....</b>	<b>31</b>

# CUP Syndrom - Krebserkrankungen mit unbekanntem Primärtumor

**ICD-10:** C80.-

**Stand:** Juni 2023

## Erstellung der Leitlinie:

- [Regelwerk](#)
- [Interessenkonflikte](#)
- [Leitlinien-Report](#)

**Autoren:** Gerdt Hübner, Tilmann Bochtler, Markus Borner, Herbert Stöger, Kai Neben, Thomas Ernst, Klaus Kraywinkel, Lena Weiss

## 1 Zusammenfassung

Unter dem Begriff CUP-Syndrom (= Cancer of Unknown Primary, Krebserkrankung mit unbekanntem Primärtumor) wird ein sehr heterogenes Krankheitsbild zusammengefasst. Definiert ist das CUP-Syndrom als ein histologisch oder zytologisch gesichertes Malignom mit unbekanntem Primärtumor nach Abschluss der standardisierten primären Diagnostik.

Die Therapie orientiert sich an definierten Subtypen, die durch Lokalisation, Histologie, Immunhistologie, Molekulares Tumorprofil, zudem durch Geschlecht und Risikofaktoren (in erster Linie Rauchen) charakterisiert sind. Bei prognostisch günstigen Subtypen kann ein kurativer Therapieanspruch bestehen.

Diese Leitlinie ist in enger Abstimmung mit der aktuellen ESMO-Leitlinie [20] aktualisiert worden.

## 2 Grundlagen

### 2.1 Definition und Basisinformationen

Der Begriff CUP-Syndrom (= Cancer of Unknown Primary, Krebserkrankung mit unbekanntem Primärtumor) bezeichnet ein vielgestaltiges onkologisches Krankheitsbild. Definiert ist es als

- histologisch oder zytologisch gesicherter maligner Tumor
- Ursprungstumor unbekannt/unsicher nach Abschluss der standardisierten primären Diagnostik

### 2.2 Epidemiologie

Die Inzidenz geht seit der Jahrhundertwende in den westlichen Industrienationen zurück und liegt bei 4-15/100.000 Einwohner/Jahr, entsprechend 1-3% aller Tumorerkrankungen [1]. Dabei ist die Anzahl von Betroffenen mit histo-/zytologisch gesicherter Erkrankung in den Registerdatenbanken klein und liegt bei nur 20-60%; zudem ist die Diagnostik z.T. rudimentär. Auswertungen des Zentrums für Krebsregisterdaten des RKI ergaben für die Jahre 2013-2014 eine Inzidenz von etwa 11.000 Fällen pro Jahr, wobei die Autor\*innen auf die Schwierigkeit hinweisen, in Krebsregisterdaten zwischen CUP und ungenau dokumentierten Fällen zu unterscheiden, und eine niedrigere Zahl an echten CUP vermuten [74]. Berücksichtigt man nur Fälle, die auch über das TNM-Stadium und die Variable „Diagnosesicherung“ keinen Hinweis auf einen Primärtumor enthalten, ergeben sich in den aktuellen Daten des RKI (2017-2019) jährlich etwa 4.000 aus Kli-

niken oder Pathologien gemeldete Neuerkrankungen an CUP, dazu kommen jährlich etwa 850 Fälle, die dem Register nur über die Todesbescheinigung bekannt geworden sind (Death Certificate Only = DCO) und bei denen als Todesursache C80.0 (ICD-10: Bösartige Neubildung, primäre Lokalisation unbekannt) kodiert wurde. Damit wäre zuletzt von knapp 5.000 CUP-Fällen pro Jahr in Deutschland auszugehen, was einem Anteil von 1% aller Krebsneuerkrankungen entspricht. Nach den RKI-Daten versterben etwa drei Viertel der Betroffenen im ersten Jahr nach Diagnosestellung, nach 5 Jahren leben noch rund 10%. Bei einem CUP mit Plattenepithel-Ca ist die Prognose deutlich besser, hier leben nach 5 Jahren noch mehr als 30%. Insgesamt ist die Mortalität gemessen an der Inzidenz hoch, Krebserkrankungen mit unbekanntem Ursprung liegen 2020 unverändert zu den Vorjahren an 6. Stelle der Todesursachen bei bösartigen Erkrankungen mit 4,6% aller Krebstodesfälle in Deutschland [2]. Der Altersgipfel liegt bei 53–62 Jahren, Männer erkranken geringfügig häufiger als Frauen, m:w ca. 1,1:0,9 [3].

## **2.3 Pathogenese**

Ätiologie und Pathogenese sind weitgehend hypothetisch. Es besteht ein Wachstumsvorteil der Metastasen gegenüber dem Primärtumor. Ein Primärtumor kann spontan regredient oder unbemerkt entfernt worden sein, z. B. als „Naevus“ oder als „Adenom“. Ein durch intensivere und bessere Diagnostik rückläufiger Anteil entsteht durch mangelnde Unterscheidbarkeit von Ursprungstumor und Metastasen. z. B. in Leber und Lunge. Die Stammzelltheorie sowie die Tumorgenomik erlaubt einen Ansatz zur Erklärung des Phänomens CUP: aus Tumorstammzellen können Tochterzellen entstehen, die lokal nicht wachsen, jedoch metastasierungsfähig sind und an anderer Stelle bei günstigem Mikroenvironment Metastasen bilden. Dies tritt bei bestimmten (Entwicklungs- und Mutations-)Signaturen häufiger auf [4, 5, 6]. Diskutiert wird auch, ob sich eine Tumorerkrankung auch ohne vorliegenden Ursprungstumor primär mit Metastasen manifestieren kann („primary metastatic cancer“) [76].

## **2.4 Risikofaktoren**

Rauchen erhöht die Inzidenz beträchtlich (Hazard Ratio ca 3,7) [20], außerdem auch Diabetes und Fettleibigkeit (HR ca 2,0) [7, 8].

# **3 Vorbeugung und Früherkennung**

## **3.1 Vorbeugung**

Spezifische Maßnahmen gibt es aufgrund der Natur der Erkrankung mit unbekanntem Primärtumor nicht.

# **4 Klinisches Bild**

## **4.1 Symptome**

Das CUP-Syndrom ist ein vielgestaltiges Krankheitsbild. Mannigfache Manifestationen sind möglich und müssen unterschieden werden. Dabei lassen sich klar abgrenzbare Subgruppen unterscheiden, die einer spezifischen Therapie bedürfen.

## 5 Diagnose

### 5.1 Diagnose-Kriterien (Histologie, Primärtumoren und Einteilung)

#### 5.1.1 Histologie, Immunhistochemie, Molekulargenetik, Immunogenität

Die Verteilung histologischer Typen beim CUP-Syndrom ist in [Tabelle 1](#) zusammengefasst.

**Tabelle 1: Histologische Typen beim CUP-Syndrom [3]**

Histologie	%
Adenokarzinom	40-60
Undifferenziertes Karzinom	15-30
Plattenepithelkarzinom	15-20
Kleinzelliges/neuroendokrines Karzinom	3-5
andere	1-3

Der Charakterisierung mittels immunhistologischer Marker und molekularbiologischer Methoden kommt überragende Bedeutung zu. Klinisches Bild und Fragestellung sind mit dem Pathologen zu besprechen, um in kurzer Zeit die bestmögliche Information zu erhalten. Eine genaue Zuordnung des Primärtumors ist wegen der überlappenden und aberranten Expression von Strukturproteinen im Tumorgewebe oft dennoch nicht möglich; in fast allen Fällen gelingt jedoch eine therapierelevante Eingrenzung des Spektrums von möglichen Primärtumoren.

Zunächst ist eine Linienklassifikation erforderlich: Karzinom vs. Andere (hämatologische Tumore, Sarkome, Melanome u.a.), bei Karzinomen die Gewebeherkunft (Adeno-, Plattenepithel-, undifferenziert, neuroendokrin), sodann weitere Subklassifikationen [9, 10, 11, 28]. [Tabelle 2](#) gibt eine Übersicht über die wichtigsten immunhistochemischen Marker, darüber noch hinausgehende immunhistologische Markerpanel werden – gelistet nach klinischer und histologischer Verdachtsdiagnose – in den ESMO-Leitlinien aufgeführt [20]. Marker zur Erkennung von Immuncheckpointblockade-sensitiven Tumoren gehören zur Diagnostik (PD1/PDL1, MMR, Mikrosatellitenstatus, TMB [tumor mutational burden] u.a.) [12, 13, 14]. Molekulare Signaturen geben bereits jetzt neue Einsichten in die Tumorbilogie und lassen in naher Zukunft eine tiefergehende Klassifizierung erwarten. Eine umfassende molekulare NGS-Sequenzierung ist als Empfehlung in die ESMO-Leitlinien aufgenommen und sollte bei entsprechender Verfügbarkeit und Therapiekonsequenz durchgeführt werden [20].

**Tabelle 2: Auswahl wichtiger immunhistochemischer Marker**

Marker	Tumorart	Expressionsmuster	Organzuordnung
Pan-Zytokeratin (Pan-CK)	Karzinom	CK 7+, CK 20-	Lunge, Mamma, Galle, Pankreas, Ovar, u.v.a.
Vimentin	Sarkom, Melanom; selten auch Karzinom (z.B. Niere, Ovar, Uterus)	CK 7-, CK 20+	Kolon; Merkelzell, selten Magen
Melan A, HMB 45	Melanom	CK 7+, CK 20+	Pankreas, Magen, Ovar, Galle, Urothel; u.a.
LCA (CD45)	Leukämie, Lymphom	CK 7-, CK 20-	Leber, NET, Niere, Prostata, Lunge
PLAP, OCT4, SALL4	Keimzelltumor	CDX2	Kolon, GI-Trakt; selten auch Ovar, Blase, Lunge
HepPar-1, Arginase-1	Leber	GCDFP15; Mammoglobin	Mamma; Speicheldrüsen
TTF-1	Lunge, Schilddrüse	GATA3	Mamma, Urothel; auch Uterus, Pankreas, Schweißdrüse, u.a.
Napsin A	Lunge, auch papilläres Karzinom der Niere und Schilddrüse	ER	Mamma, Uterus; selten Niere, Ovar, Lunge, Leber, u.a.
Chromogranin A; Synaptophysin	Neuroendokrines Karzinom	Thyreoglobulin	Schilddrüse
CK 5/6; p40; p63	Plattenepithelkarzinom, Urothelkarzinom	WT1	Ovar; Mesothel, u.a.
AR	Prostata; triple-neg. Mamma, u.a.	PAX8	Ovar, Uterus, Niere, Urothel, Schilddrüse
PSA, NXK3.1, PSMA	Prostata		

*Legende:*

AR - Androgenrezeptor, CK -Cytokeratin, ER - Östrogenrezeptor, GATA - GATA binding protein, GCDFP - gross cystic disease fluid protein, HMB - human melanoma black, LCA - leukocyte common antigen, PSA - Prostata-spezifisches Antigen, TTF - tissue transcription factor, WT - Wilms tumor antibody

Die molekulare Charakterisierung mittels Tests zur Erfassung von Genexpressions-, DNA-Methylierungs- oder Mikro-RNA-Mustern erlauben mit 85-90% Genauigkeit eine Zuordnung des möglichen Primärtumors [15, 16, 17]. Ein verbessertes Überleben aufgrund einer solchen Klassifizierung konnte in randomisierten Studien nicht gezeigt werden [18, 71, 72], so dass diese Tests derzeit nicht standardmäßig empfohlen werden.

Die Anwendung von NGS-Panel-Tests oder anderen large-scale-Sequenzierungsplattformen zur Erstellung einer molekularen Signatur und zur Untersuchung von Tumorgewebe auf ‚actionable targets‘, also auf therapeutisch relevante Treibermutationen ist bei Pat., bei denen eine therapeutische Konsequenz möglich oder zu erwarten ist, international empfohlen und gehört bei CUP-Syndrom bei allen Pat. in gutem Allgemeinzustand zur Standarddiagnostik [19, 20]. Genetische Alterationen finden sich in über 85% der Fälle, in molekularen Tumorboards können für ca. ein Drittel der Pat. gut begründete Therapieempfehlungen aufgrund dieser Diagnostik gegeben werden. Die Ergebnisse einer großen internationalen Phase-II-Studie mit über 600 randomisierten Pat. (CUPISCO) zur Überprüfung dieser Strategie werden Ende 2023 erwartet [21].

Als Marker für mögliche Sensitivität gegenüber einer Immuncheckpointblockade sind Mikrosatelliteninstabilität und TMB-high (>10 Mutationen/Megabase) bei CUP gut belegt, außerdem eine relevante PDL1-Expression – ein cutoff ist aber derzeit nicht klar definiert [12, 22, 23].



### 5.1.2 Primärtumoren

Die Identifikation des Primärtumors im Verlauf der Erkrankung oder bei der Obduktion bleibt eine seltene Ausnahme (<10%). Historische Autopsieserien helfen heute bei der Benennung häufiger möglicher Ursprungstumoren nicht mehr. Für die Behandlung relevant kann ein möglichst sicherer Ausschluss bzw. der Nachweis eines Spätrezidivs vorangegangener Tumorerkrankungen sein – ein verhältnismäßig häufiges Ereignis bei Mamma- und Nierenkarzinomen. Eine vergleichende molekulare NGS-Sequenzierung von Vormalignom und vermeintlichem CUP-Syndrom kann dabei helfen, Rezidive eines Vormalignoms nicht als CUP fehlzuinterpretieren [78].

Eine Sonderform stellen CUP-Syndrome mit zervikalen Lymphknotenmetastasen im oberen und mittleren Halsdrittel dar. Hier gelingt die Diagnose des Primärtumors bsd. bei HPV-positiven Tumoren häufiger [24], s. [Tabelle 3](#).

**Tabelle 3: Primärtumoren bei zervikalen Lymphknotenmetastasen**

Lokalisation des Primärtumors	%
HPV-pos: Oropharynx	80 - >90
HPV-neg: Kopf-Hals-Tumore	60 - 80
Lunge	15 - 25
Schilddrüse	5 - 10
alle anderen zusammen	<5%

### 5.1.3 Verteilung

Das Verteilungsmuster der Metastasierung von Patienten mit CUP-Syndrom findet sich in [Tabelle 4](#).

**Tabelle 4: Befallsmuster bei CUP [3]**

Befallsmuster	%
Primär lokalisiert (solitär/Oligometastasierung oder Befall nur einer Lymphknotenregion)	15-25
Primär disseminiert	75-85
Lymphknoten	40-45
Leber	30-40
Skelett	25-35
Lunge	30-40
Pleura	5-15
Peritoneum	5-10
ZNS	5-10
Nebennieren	~ 6%
Haut	~ 4%

## 5.2 Diagnostik

Die Diagnostik erfolgt Prognose- und Therapie-orientiert. Dazu gehören Staging und Erfassung prognostisch günstigerer definierter Entitäten, (siehe [Tabelle 7](#) und [Abbildung 1](#)), Erstellung einer Arbeitsdiagnose bzw. Identifikation des Primärtumors.

Es sollte eine histologische und nicht nur eine zytologische Diagnostik durchgeführt werden. Histologie, Immunhistologie und Molekularbiologie liefern Hinweise von richtungsweisender therapeutischer Relevanz durch die Eingrenzung des Spektrums möglicher Primärtumoren, für die Formulierung einer Arbeitsdiagnose sowie zur Therapieplanung. Materialgewinnung für die Histologie ist daher **früh** im Rahmen der Primärdiagnostik erforderlich.

## 5.2.1 Erstdiagnose

### 5.2.1.1 Basisprogramm

Am Beginn der Diagnostik steht ein diagnostisches Basisprogramm, siehe [Tabelle 5](#).

**Tabelle 5: Diagnostisches Basisprogramm bei CUP-Syndrom [10, 19, 20]**

Diagnostik	Anmerkungen
Anamnese	
Körperliche Untersuchung	Bei Männern einschl. Hodenpalpitation Bei Frauen einschl. Untersuchung der Mammae
Gewebeprobe	Histologie! Ausreichend Material für Immunhistologie und Molekulargenetik
CT Thorax CT Abdomen mit Becken	Besser: frühzeitig PET-CT
PET-CT	Bei Kopf-Hals-CUP Bei singulärer Metastase oder Oligometastasierung mit Perspektive einer lokal ablativen Behandlung (Tumorboardbeschluss)
Gastrointestinale Endoskopie	Bei V.a. gastrointestinalen Primarius
Gynäkologische Untersuchung Mammographie und Mamma-Sonographie Ggfs. vaginale Sonographie	Bei Frauen
Labor einschl. Tumormarker	Laborwerte einschl. Diff.-BB, LDH, Albumin, AP Tumormarker AFP bei Männern zusätzlich: PSA, $\beta$ -hCG

Mit dieser Basisdiagnostik gelingt in kurzer Zeit eine Suche nach gängigen Primärtumoren, ein orientierendes Staging sowie – falls nicht klinisch offensichtlich – die Festlegung der optimalen Lokalisation zur Gewebeprobe. Die Untersuchung asymptomatischer Regionen über das Basisprogramm hinaus ist nicht sinnvoll. Im Verlauf wiederholte Diagnostik trägt nicht zur Primärtumoridentifikation bei. Nur selten wird der Primärtumor im Laufe der Erkrankung symptomatisch und dann gefunden (<10%).

Eine PET-CT **zu Anfang** der Diagnostik ist wünschenswert, aber – abgesehen von zervikalen Lymphknotenmetastasen mit unbekanntem Primärtumor – in Deutschland nicht vom GBA akzeptiert und auch nicht Bestandteil internationaler Leitlinien [10, 19, 20]. Mit der PET-CT gelingt ein rasches Staging, zusätzliche Schnittbilduntersuchungen mit CT und/oder MRT können häufig eingespart werden, die weitere Diagnostik kann gerichtet erfolgen. Eine aktuelle Metaanalyse kommt zu dem Ergebnis, dass bei einem Drittel der Pat. therapierelevante Befunde durch die PET-CT gefunden werden [25]. Die Identifikation des Primärtumors gelingt in 18-28%, bisher nicht bekannte Metastasen werden in 10-19% gefunden.

Die ESMO-Leitlinie empfiehlt den Einsatz des PET-CTs zusätzlich bei singulärer Metastase oder oligometastasierter Erkrankung, wenn die Perspektive einer lokal ablativen Therapie in kurativer Intention mit Operation und / oder Radio(chemo)therapie [20] besteht. Hierdurch sollen vor einer lokalen Behandlung mögliche weitere Metastasen ausgeschlossen werden. Vor Durchführung des PET-CTs ist in Deutschland ein erläuternder Tumorboardbeschluss und ggfs. ein Kos-

tenübernahmeantrag an die Krankenkasse empfehlenswert, der unter Hinweis auf die ESMO-Leitlinie und die hier vorliegende Onkopedia-Leitlinie erfolgen sollte.

### 5.2.1.2 Weitere Diagnostik: Stufe I

Ergänzende Untersuchungen erfolgen gezielt nach Anamnese, Befund und Arbeitsdiagnose. Vor allem ist nach therapeutisch relevanten, prognostisch günstigen Gruppen zu fahnden, siehe [Tabelle 7](#). Die weitere Diagnostik der ersten Stufe orientiert sich an der Anamnese, der Lokalisation der Tumormanifestationen und an der Histologie. Empfehlungen sind in [Tabelle 6](#) zusammengefasst.

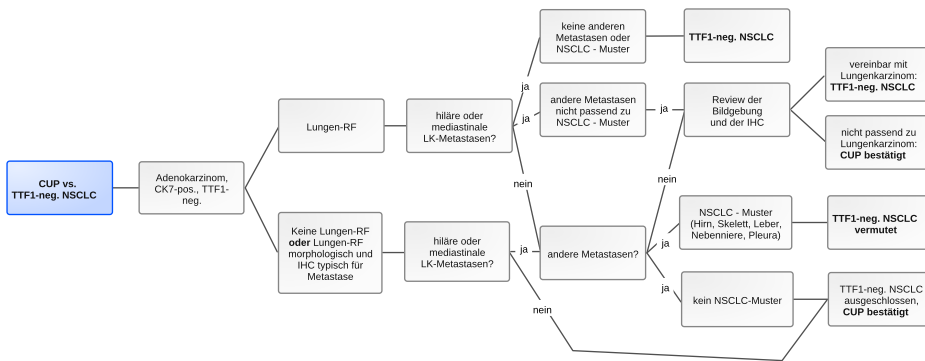
**Tabelle 6: Weitere Diagnostik bei CUP-Syndrom**

Manifestation	Anmerkungen
Lokal begrenzt (solitäre Metastase oder Befall einer Lymphknotenregion)	<ul style="list-style-type: none"> <li>• Intensive Diagnostik lokoregionär,</li> <li>• PET-CT [10, 20]</li> <li>• MRT Schädel</li> </ul>
Befall zervikaler Lymphknoten	<ul style="list-style-type: none"> <li>• PET-CT <b>vor</b> der Panendoskopie [20, 26]</li> <li>• Panendoskopie, bei HPV-pos. Tumoren mit Zungengrundbiopsien und ipsi- oder bilateraler Tonsillektomie [26]</li> <li>• Endoskopisch möglichst Narrow-Band-Imaging</li> </ul>
Befall axillärer Lymphknoten bei Frauen	<ul style="list-style-type: none"> <li>• Skelettszintigraphie</li> <li>• MRT der Mammae [19, 20]</li> </ul>
Neuroendokrine Tumore (Grad I-II)	<ul style="list-style-type: none"> <li>• 68-Gallium-Somatostatin-Rezeptor-PET-CT [57]</li> <li>• explorative Laparoskopie / Laparotomie, wenn eine R0-Resektion der Metastase(n) möglich erscheint [27]</li> </ul>
Neuroendokrine Tumore (Grad III-IV)	<ul style="list-style-type: none"> <li>• Bronchoskopie; ggfs. intrabronchialer Ultraschall</li> </ul>
Histologie und Immunhistologie passend zu ‚Upper GI‘ oder ‚pankreatikobiliärem‘ Adenokarzinom	<ul style="list-style-type: none"> <li>• Gastroskopie, endoskopischer Ultraschall (einschl. distaler Ösophagus und Magenwand), MRT Pankreas/Oberbauch mit MRCP</li> </ul>
Kolon-typisches Adenokarzinom (immunhistochemisch CK7-, CK20+, CDX2+)	<ul style="list-style-type: none"> <li>• Koloskopie, ggfs. Kapselendoskopie / Push-Enteroskopie</li> </ul>
alle anderen	<ul style="list-style-type: none"> <li>• Gezielte Untersuchungen auf der Basis von Anamnese, Befund, Histologie und Staging</li> </ul>

### 5.2.1.3 Weitere Diagnostik: Stufe II

Dieser Diagnostik schließt sich eine zweite Stufe gemäß Tumorpräsentation und Histologie einschl. Immunhistologie an. Die folgenden Flow-Charts (Abbildung 1 - 7) sind Teilergebnis der CUPISCO-Studie – der ersten internationalen großen prospektiven Untersuchung mit zentralem Pathologie-Review und zentralem Experten-Review jedes einzelnen Pat. vor Einschluss in die Studie [28]. Diese Algorithmen geben anhand der Kriterien Immunhistologie, lokale Lymphknotenstationen und Fernmetastasen eine Hilfestellung, ob eine maligne Raumforderung als Primärtumor oder als Metastase zu interpretieren ist und erleichtern damit die Differentialdiagnose zwischen dem CUP-Syndrom und bekannten Tumorentitäten. Die Folge ist eine deutlich klarere Definition ‚echter‘ CUP-Patienten. Die Algorithmen haben bereits Eingang in die aktuellen ESMO-Leitlinien gefunden [20]. Sie sind von wesentlicher praktischer Bedeutung.

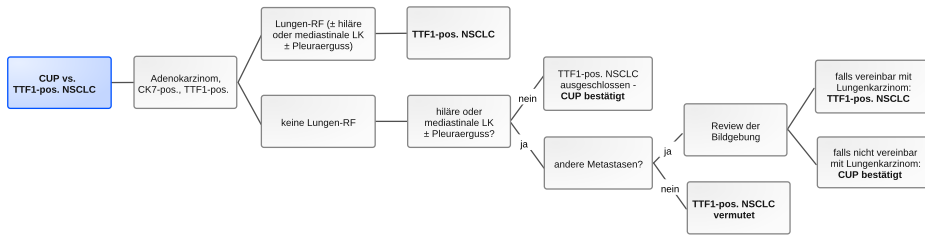
**Abbildung 1: CUP vs. TTF1-negatives NSCLC**



Legende:

CK - Cytokeratin, IHC - Immunhistochemie, LK - Lymphknoten, NSCLC - nichtkleinzelliges Lungenkarzinom, RF - Raumforderung, TTF - thyroid transcription factor  
 NSCLC-Muster: Metastasen in Hirn, Skelett, Leber, Nebenniere, Pleura

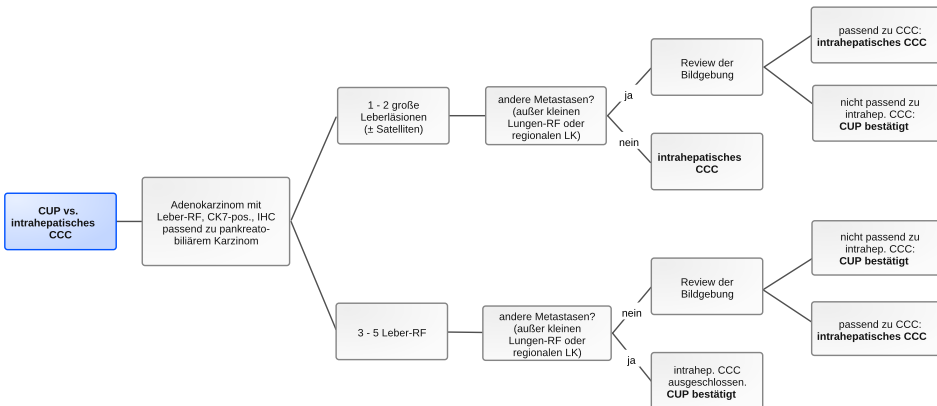
**Abbildung 2: CUP vs. TTF1-positives NSCLC**



Legende:

CK - Cytokeratin, LK - Lymphknoten, NSCLC - nichtkleinzelliges Lungenkarzinom, RF - Raumforderung, TTF - thyroid transcription factor

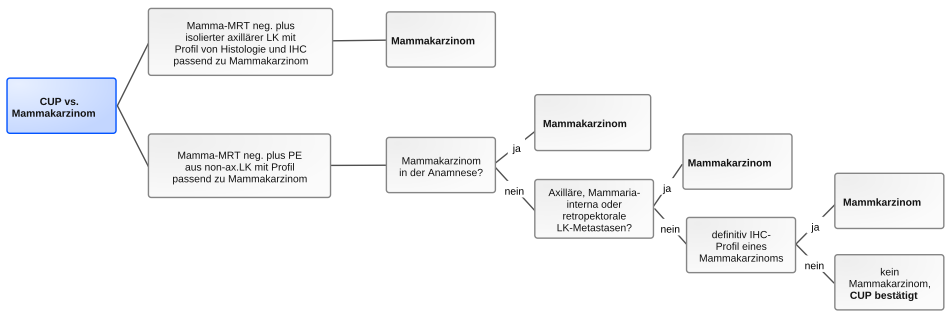
**Abbildung 3: CUP vs. intrahepatisches cholangiozelluläres Karzinom**



Legende:

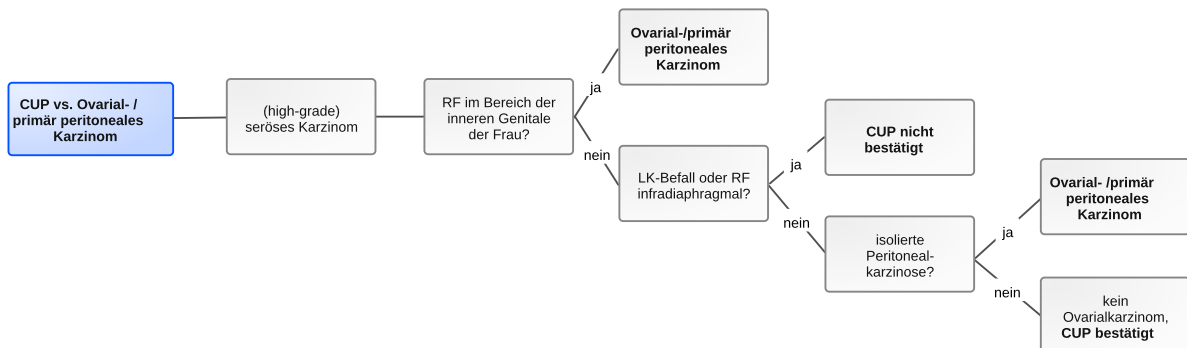
CCC - cholangiozelluläres Karzinom, CK - Cytokeratin, IHC - Immunhistochemie, LK - Lymphknoten, RF - Raumforderung

**Abbildung 4: CUP vs. Mammakarzinom**



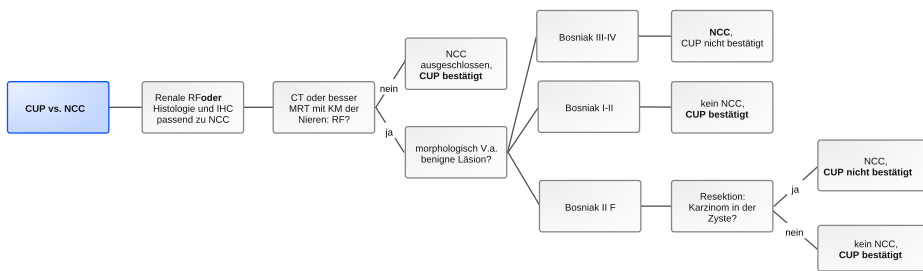
*Legende:*  
 ax - axillär, IHC - Immunhistochemie, LK - Lymphknoten, MRT - Magnetresonanztomographie, PE - Probeentnahme

**Abbildung 5: CUP vs. Ovarial- / primär peritoneales Karzinom**



*Legende:*  
 LK - Lymphknoten, RF - Raumforderung

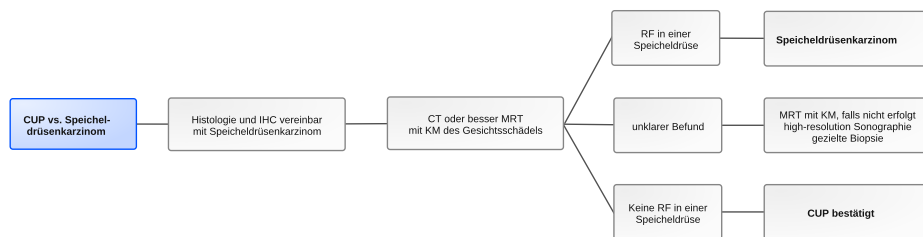
**Abbildung 6: CUP vs. NCC (Nierenzellkarzinom)**



Legende:

CT – Computertomogramm, IHC – Immunhistochemie, KM – Kontrastmittel, MRT – Magnetresonanztomographie, NCC – Nierenzellkarzinom, RF – Raumforderung

**Abbildung 7: CUP vs. Speicheldrüsenkarzinom**



Legende:

CT – Computertomographie, IHC – Immunhistochemie, KM – Kontrastmittel, MRT – Magnetresonanztomographie, RF – Raumforderung

## 5.4 Prognostische Faktoren, Überleben

Die mediane Überlebenszeit bei CUP-Syndrom liegt in publizierten Studien bei 6-10 Monaten, die 1-Jahres-Überlebensraten bei 25–40%, die 5-Jahres-Überleben bei 5–15% [3]. Registerdaten weisen ein medianes Überleben von ca. 3 Monaten aus mit einer 1-Jahres-Überlebensrate von 20% [20].

Prognostische Faktoren sind der Allgemeinzustand, der Serumalbuminspiegel, die LDH, die Komorbidität, die Zahl der Metastasen sowie das Vorliegen von Lebermetastasen. Allerdings sind die Faktoren nicht prädiktiv, eine individuelle Abschätzung des Überlebens gelingt damit nicht [29].

Wesentlich ist hingegen die Unterscheidung der sogenannten günstigen Subgruppen und dem größeren Teil der Betroffenen mit ungünstiger Prognose („unfavourable subset“). Die Subgruppen mit günstiger Prognose sind in [Tabelle 7](#) zusammengefasst.

**Tabelle 7: Prognostisch günstige Subgruppen bei CUP-Syndrom**

Manifestation	Anmerkungen
Lokale (resezierbare) Erkrankung (single-site or oligometastatic CUP)	Solitäre Metastase, chirurgisch resezierbare oder in kurativer Intention bestrahlbare Oligometastasierung, Befall nur einer Lymphknotenregion
Zervikale Lymphknotenmetastase eines Plattenepithel- oder undifferenzierten Karzinoms (head and neck-like CUP)	In der <a href="#">Onkopedia-Leitlinie Kopf-Hals-Tumoren</a> wird CUP nicht gesondert erwähnt, macht aber ca. 5% aus
Axilläre Lymphknotenmetastasen bei Frauen (breast-like CUP)	Siehe <a href="#">Abbildung 4</a> siehe Leitlinie <a href="#">Onkopedia Mammakarzinom der Frau</a>
Kolontypisches Adenokarzinom (colon-like CUP)	Immunhistologisch CK7-, CK20+, CDX2+
Nierenzellkarzinomtypische Histologie und Immunhistologie (renal-like CUP)	Histologie (klarzellig / papillär) <b>und</b> Immunhistologie (pos. für PAX8, PAX2, Race-mase und CD10), siehe <a href="#">Leitlinie Nierenzellkarzinom</a>
Spezifische Histologie	Zählen nicht zum CUP z. B. Melanom, Sarkom, Merkelzellkarzinom, hämatologische Neoplasie u.a.
Peritonealkarzinose durch ein high-grade seröses Adenokarzinom bei Frauen (ovary-like CUP)	Zählen nicht mehr zum CUP-Syndrom, sondern: primär peritoneales Karzinom
extragonadaler Keimzelltumor	Zählen nicht mehr zum CUP-Syndrom. Durch IHC sicher differenzierbar. RS mit Pathologen! Betrifft Männer, < 50 Jahre, wenig differenziertes Karzinom, retroperitoneal/mediastinal/pulmonal, rascher Progress, siehe <a href="#">Onkopedia Keimzelltumoren des Mannes</a>
Neuroendokrine Tumore	Zählen nicht mehr zum CUP-Syndrom. NET Grad I, II und III: NET-spezifische Therapie gemäß Leitlinie NET; NEC Grad III: siehe Leitlinie <a href="#">Onkopedia Kleinzelliges Lungenkarzinom</a>

## 6 Therapie

### 6.1 Therapiestruktur

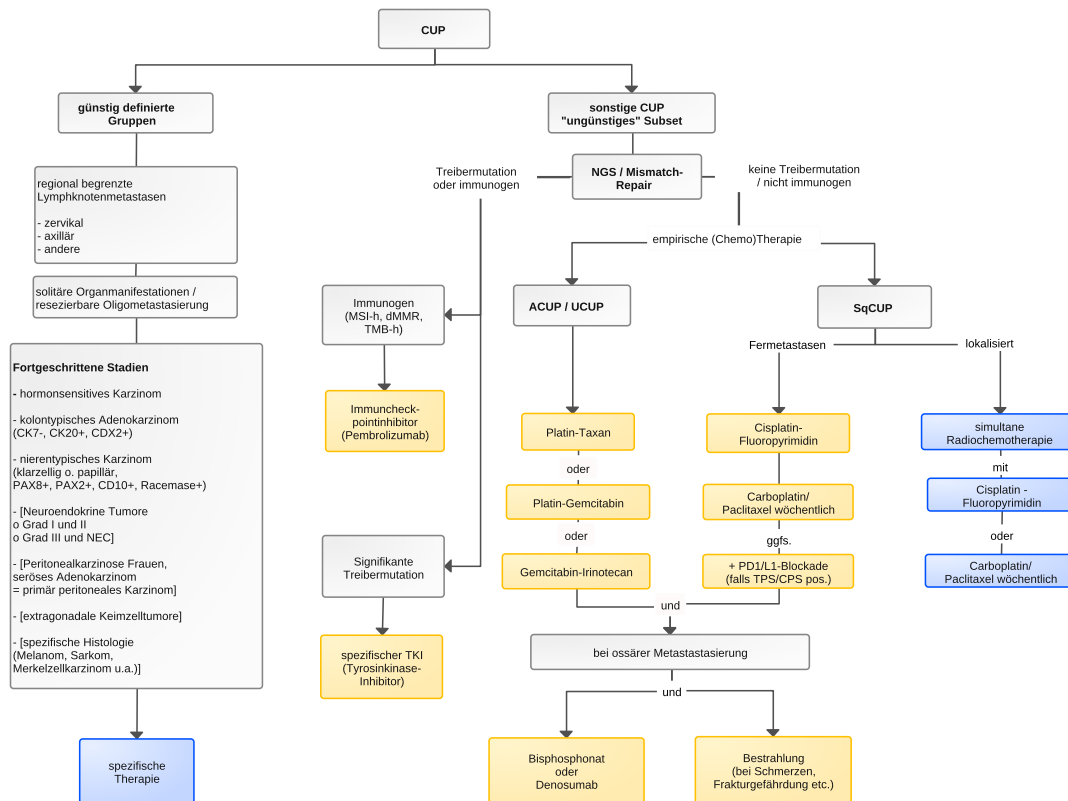
Die Behandlungsstrategie richtet sich nach

- dem Allgemeinzustand und dem Therapiewunsch des Patienten
- dem Vorliegen einer definierten Gruppe, siehe [Tabelle 7](#)
- dem Befallsmuster
- der Histologie/Immunhistologie
- der Immunogenität des Tumors
- der molekularen Tumordiagnostik incl. der Untersuchung auf Treibermutationen
- der Arbeitsdiagnose.

Patienten mit CUP-Syndrom einer definierten Gruppe erhalten eine entsprechende Therapie, siehe Kapitel [6. 1. 1.](#) und Kapitel [6. 1. 2.](#) Die Mehrzahl der Patienten (ca. 70-85%) fallen jedoch nicht darunter und werden als ‚ungünstige Manifestationen‘ zusammengefasst, siehe Kapitel [6. 1. 3.](#)

Die Therapiestruktur ist in [Abbildung 8](#) zusammengefasst.

**Abbildung 8: Therapiestruktur beim CUP-Syndrom**



Legende:

ACUP – Adenokarzinom, UCUP – undifferenziertes Karzinom, SqCUP – Plattenepithelkarzinom; NEC – neuroendokrines Karzinom

### 6.1.1 Lokalisierte Stadien

Bei solitärer Metastase, resezierbarer Oligometastasierung (z.B. in der Leber) oder Befall nur einer Lymphknotenregion erfolgt eine lokale radikale Therapie in kurativer Intention [3, 20]. Falls bei singulärer Metastase oder Oligometastasierung kein operatives Vorgehen möglich ist, sollte alternativ auch eine Radio(chemo)therapie geprüft werden.

#### 6.1.1.1 Zervikale Lymphknotenmetastasen

##### 6.1.1.1.1 Level I, II, III, V, VI (nicht Level IV = supraklavikulär)

#### Häufigkeit und Primärtumor

- Ca. 5% aller Kopf-Hals-Tumoren, 70–90% Männer
- 50% Plattenepithelkarzinom, 35% undifferenziertes Karzinom, immunhistologisch fast immer als Plattenepithelkarzinom zuzuordnen (CK 5/6, p63), selten Adenokarzinom u.a.
- Lokoregionäre Primärtumoren in 70–80% (Kopf-Hals-Bereich, gelegentlich Schilddrüse), ca. 15–25% Lungenkarzinome
- Tumoren mit HPV-DNA-Nachweis oder p16-Expression stammen ganz überwiegend aus dem Oropharynx (besonders Tonsillen und Zungengrund); die Prognose ist besser als bei HPV-negativen Tumoren, Radiotherapie kann auf ein kleineres Feld (Oropharynx) begrenzt werden. Der Oropharynx muss sehr sorgfältig exploriert werden, eine uni- oder bilaterale Tonsillektomie und ggfs. eine Mukosektomie des Zungengrundes ist sinnvoll [30]



- 5-Jahres-Überleben bei N1-Befall 61%, N2-Befall 51%, N3-Befall 26%; extrakapsuläre Ausbreitung (ECE+) 57%, ECE- 82% [26, 31, 32, 33]

#### Therapie [26, 30, 32, 34]

- Bei N1-Stadien ohne zusätzliche Risikofaktoren (unilaterale): funktionelle Neck Dissection (FND) mit oder ohne anschließende postoperative Bestrahlung *oder* primäre definitive Radiatio
- Bei N2-Stadien ohne zusätzliche Risikofaktoren (uni- oder bilaterale): funktionelle Neck Dissection (FND) mit anschließender postoperativer Bestrahlung *oder* primäre definitive Radiatio *oder* FND mit anschl. kombinierter Radiochemotherapie
- Bei N3-Stadien oder zusätzlichen Risikofaktoren (Befall von 2 oder mehr Lymphknoten, extranodale Ausbreitung, R1-Resektion): uni- oder bilaterale FND wenn angezeigt, keine beidseitige FND; kombinierte postoperative Radiochemotherapie. Alternativ kann eine neoadjuvante Radiochemotherapie vor FND sinnvoll sein.
- Bei Adenokarzinom: FND mit postoperativer Radiatio. Heilung selten, aber 2-Jahres-Überlebensrate ca. 50%.

Einen Überblick zum Vorgehen bei CUP im Kopf-Hals-Bereich nach Neck Dissection gibt [Tabelle 8](#).

**Tabelle 8: Vorgehen nach Neck Dissection bei Kopf-Hals-CUP [35, 36, 37, 38]**

pN1	Nachsorge o. unilaterale RT
pN2a	unilaterale RT (+/- platinbasierte Chemotherapie bei ECE+)
pN2b	unilaterale oder bilaterale RT (+/- platinbasierte Chemotherapie bei ECE+)
pN2c, pN3, R1	bilaterale RT + platinbasierte Chemotherapie

*Legende:*

*RT – Radiotherapie, ECE – extrakapsuläre Extension*

#### 6.1.1.1.2 Level IV (supraklavikuläre = tiefe caudojuguläre zervikale Lymphknoten)\*

\*Referenz [39]

#### Häufigkeit und Primärtumor

- Als lokalisierte Form sehr selten, meist disseminierte Erkrankung
- Adenokarzinom 35%, Lungenkarzinom als Primärtumor 50%, Mamma 30%
- „Virchow’sche Drüse“: Magenkarzinom, aber auch Keimzelltumor u.v.a. möglich

#### Therapie

- Plattenepithel-, undifferenziertes und Adenokarzinom: LK-Exstirpation, anschließend Radiatio
- Neuroendokrines (kleinzelliges) Karzinom: s.u., solitäre Metastase eines neuroendokrinen (kleinzelligen) Karzinoms

### 6.1.1.2 Axilläre Lymphknotenmetastasen bei Frauen

Sie stellen bei Frauen einen definierten Sonderfall des CUP-Syndroms dar. Zur Differenzierung ‚echter‘ CUP vs. Mammakarzinom siehe [Abbildung 4](#). In aller Regel Diagnostik und Therapie wie bei nodal-positivem Mammakarzinom.

#### Häufigkeit und Primärtumor

- Bei Frauen in >75%, bei Männern gelegentlich Mammakarzinom als Primärtumor (bei Männern häufig BRCA-assoziiert)
- sonst häufig Lungenkarzinom, gelegentlich amelanotisches Melanom, malignes Lymphom, Weichteilsarkom (Immunhistologie!)
- 5-Jahres-Überleben 50–88%

#### Therapie bei Adeno- oder undifferenziertem Karzinom [20, 40, 41]

- Axilladisektion (Level I + II)
- Ablatio mammae oder Quadrantenresektion ist nicht erforderlich
- (Neo)adjuvante Chemotherapie wie bei nodal-positivem Mammakarzinom, siehe [Onkopedia Mammakarzinom der Frau](#)
- anschließend Bestrahlung (einschl. der ipsilateralen Mamma) wie nach brusterhaltender Therapie
- anschließend antihormonelle Therapie bei rezeptorpositivem Tumor
- zusätzlich Anti-HER2-Therapie bei HER2-positivem Tumor

#### Therapie bei Plattenepithelkarzinom

- Axilladisektion
- anschließend Bestrahlung einschl. der infra- und supraklavikulären Lymphknotenregionen

### 6.1.1.3 Regional begrenzte thorakale/mediastinale Lymphknoten

#### Häufigkeit und Primärtumor

Diese Manifestation ist selten; häufig ist der Primärtumor identifizierbar (vgl. [Abbildung 1, 2](#) und [4](#)). Primärtumore sind häufig pulmonal, aber auch an Thymuskarzinom, Mammakarzinom oder primär mediastinale Keimzelltumoren ist zu denken. In einigen Fällen ist ein Langzeitüberleben nach Operation oder kombinierter Radiochemotherapie beschrieben. Mittels Immunhistologie ist eine nähere Zuordnung des möglichen Primärtumors häufig möglich. Immer ist nach Treibermutationen zu fahnden.

#### Ergänzende Diagnostik

PET-CT und Bronchoskopie, ggfs. IBUS – intrabronchialer Ultraschall oder transösophagealer Ultraschall, siehe [Onkopedia Nichtkleinzelliges Lungenkarzinom](#).

#### Therapie

- primäre Radiochemotherapie analog NSCLC, ggfs. Resektion unter Einschluss suspekter Lungenanteile; anschließend Radiatio/Radiochemotherapie
- bei Nachweis einer signifikanten Treibermutation: siehe Kapitel [6.1.2.6](#)

#### **6.1.1.4 Solitäre inguinale Lymphknoten**

##### Häufigkeit und Primärtumor

Diese Manifestation ist selten, dann häufig auf einen lokoregionären Primärtumor (Vulva, Vagina, Zervix, Penis, Urethra, Harnblase, Anus, Haut der unteren Extremitäten) zurückzuführen.

##### Ergänzende Diagnostik

Dermatologische Untersuchung, gynäkologische Untersuchung, urologische Untersuchung, Proktoskopie, Zystoskopie; Histologie/ Immunhistologie (Ausschluss eines amelanotischen Melanoms bzw. eines Weichteilsarkoms), HPV-Status im Tumorgewebe.

##### Therapie

- Exstirpation
- anschließend Radiatio einschließlich der iliakalen Lymphabflusswege, ggf. als Radiochemotherapie mit Fluoropyrimidin-basierter Chemotherapie, vgl. z.B. [Onkopedia Analkarzinom](#)

#### **6.1.1.5 Solitäre Hirnmetastase**

##### Häufigkeit und Primärtumor

Die Identifikation des Primärtumors gelingt in 50–75% der Fälle. Meist handelt es sich um ein Lungenkarzinom, seltener um ein Mammakarzinom.

##### Ergänzende Diagnostik

MRT-Schädel, PET-CT; histologische Sicherung und Immunhistologie obligat.

##### Therapie [42, 43, 44]

- Exstirpation, wenn neurochirurgisch möglich, Nachbestrahlung Resektionsbett
- Gamma-Knife oder stereotaktische Radiatio bei inoperablen Läsionen <5cm
- Ganzhirnbestrahlung nur bei unvollständiger Resektion oder zahlreichen Herden bzw. nach histologischem Befund (bei kleinzelligen neuroendokrinen Karzinomen)

#### **6.1.1.6 Solitäre Lungenmetastase**

##### Häufigkeit und Primärtumor

Entscheidend ist die Abgrenzung vom primären Lungenkarzinom, vgl. [Abbildungen 1](#) und [Abbildung 2](#). Solitäre Lungenmetastasen als einzige Tumormanifestation sind äußerst selten, meist multipel.

##### Therapie

- atypische Resektion, Schnellschnitt, ggfs. Lobektomie, systematische Lymphadenektomie
- ggfs. Radiatio oder adjuvante Chemotherapie, je nach Histologie und Einzelfall

### **6.1.1.7 Solitäre Knochenmetastase**

#### Häufigkeit und Primärtumor

Selten, meist multipel. Bei Osteolysen sollte insbesondere nach Lungen- und Nierenzellkarzinom, bei osteoplastischen Anteilen insbesondere nach Mamma- bzw. Prostatakarzinom, aber auch Magenkarzinom gesucht werden.

#### Ergänzende Diagnostik

Histologische Sicherung! (DD Plasmozytom, M. Paget, primäre Knochentumoren, u.a.)

#### Therapie

- Resektion in kurativer Intention
- gegebenenfalls anschließend Radiatio
- bei ungünstiger Lokalisation primäre definitive (nicht palliative!) Radiatio
- abhängig von der Histologie ggfs. Immuncheckpointblockade oder TKI-Therapie [45]

### **6.1.1.8 Solitäre Lebermetastase / Oligometastasierung in der Leber**

#### Häufigkeit und Primärtumor

Selten, meist multipel [35]. Differenzierte neuroendokrine Karzinome (gut differenzierte NET) haben eine günstige Prognose.

#### Therapie [36]

- Resektion; lokal ablativ Therapieverfahren
- Palliative Chemotherapie, wenn keine lokoregionäre Therapie durchführbar ist, s.u., Kapitel 6.1.3 disseminierte Erkrankung

### **6.1.1.9 Solitäre Metastase eines malignen Melanoms**

Zählt nicht (mehr) zum CUP-Syndrom.

#### Häufigkeit und Primärtumor

Solitäre Lymphknotenmetastasen eines malignen Melanoms weisen bei unbekanntem Primärtumor in mehreren Studien eine bessere Prognose auf als bei bekanntem Primärtumor [46, 47], in anderen nicht [48]. Eine aktuelle komparative genomische Analyse zeigt keine signifikanten Unterschiede zwischen Melanomen mit unbekanntem gegenüber bekanntem Primarius [49].

#### Therapie

- analog zum malignen Melanom mit bekanntem Primärtumor

### **6.1.1.10 Solitäre Haut- oder Weichteilmetastase außer Melanom einschl. Merkelzellkarzinom**

#### Häufigkeit und Primärtumor

Selten; Lungen- oder Mammakarzinom häufigster Primärtumor [50]. Besonderes Augenmerk hat das Merkelzellkarzinom erlangt, wegen der spezifischen und erfolgversprechenden Behandlungsmöglichkeiten [51, 52]. Dieses ist histologisch eindeutig zu diagnostizieren: neuroendokrines Karzinom mit Nachweis von Merkelzell-Polyomavirus.

#### Therapie

- Resektion, ggf. anschließend Radiatio
- Bei Merkelzelltumor Immuncheckpointblockade mit Avelumab oder Pembrolizumab, falls keine kurative Resektion/Radiatio möglich

### **6.1.2 Fortgeschrittene Stadien**

#### **6.1.2.1 Extragonadale Keimzelltumoren**

Zählen nicht zum CUP-Syndrom. Durch Immunhistochemie sicher von anderen Karzinomen differenzierbar. Vgl. [Tabelle 1](#); sinnvoll ist Rücksprache mit dem Pathologen! Aufmerksamkeit ist geboten bei Männern, < 50 Jahre, wenig differenziertes Karzinom, retroperitoneal/mediastinal/pulmonal, rascher Progress.

Zum Vorgehen siehe [Onkopedia Hodenkarzinom](#)

#### **6.1.2.2 Neuroendokrine Tumore**

##### **6.1.2.2.1 Gut differenzierte neuroendokrine Tumore - NET Grad I-II**

Zählen nicht (mehr) zum CUP-Syndrom.

#### Häufigkeit und Primärtumor

Ein unbekannter Primärtumor ist bei Metastasen eines gut differenzierten neuroendokrinen Karzinoms nicht selten, bis zu 20%. Der Spontanverlauf ist meist günstig, häufig treten multiple Leber-, sehr viel seltener Lungen- oder Skelettmetastasen auf [53]. Mittels spezifischer Immunhistologie und Genexpressionsdiagnostik lässt sich fast immer der Typ ‚pankreatischer NET‘ vom Typ ‚Darm-NET‘ unterscheiden und so auch häufig der Primärtumor lokalisieren [54, 55, 56].

#### Ergänzende Diagnostik

68-Gallium-Somatostatin-Rezeptor-PET-CT; hormonelle Diagnostik auf endokrin aktive NET, s. ENETs-Leitlinie NET [57].

#### Therapie

- Analog zum metastasierten differenzierten neuroendokrinen Tumor, s. ENETs Leitlinie [58]
- Eine explorative Laparotomie identifiziert häufig den Primärtumor; (nur) bei potentiell komplett resektabler Metastasierung sollte sie in einem geeigneten Zentrum erfolgen [27].

#### **6.1.2.2 Undifferenzierte neuroendokrine (kleinzellige) Karzinome**

Zählen nicht (mehr) zum CUP-Syndrom.

##### Häufigkeit und Primärtumor

Undifferenzierte neuroendokrine Karzinome (NEC) können in den verschiedensten Organen entstehen. Ein unbekannter Primärtumor ist ein seltener Sonderfall. Es besteht eine relativ hohe Chemotherapie-Sensitivität, bei extrapulmonalen Karzinomen aber etwas geringer als beim kleinzelligen Lungenkarzinom. . Achtung: auch Merkelzellkarzinome sind neuroendokrine Karzinome; sie müssen unbedingt erkannt werden (histologischer Nachweis von Merkelzell-Polyomavirus).

##### Therapie

- analog zum kleinzelligen Lungenkarzinom mit Platin-Etoposid-basierter Chemotherapie, bei PDL1-Expression plus Durvalumab oder Atezolizumab; ggf. plus Radiatio, siehe [Onkopedia kleinzelliges Lungenkarzinom](#)
- bei Merkelzellkarzinom: Immuncheckpointblockade

#### **6.1.2.3 Frauen mit Peritonealkarzinose durch ein Adenokarzinom**

Das seröse high-grade-Karzinom der Frau zählt nicht (mehr) zum CUP-Syndrom.

##### Kriterien

Weibliches Geschlecht, Peritonealkarzinose, keine weiteren Metastasen  $\pm$  maligner Pleura-/Perikarderguss  $\pm$  retroperitoneale Lymphknotenmetastasen. Patientinnen mit typischer Histologie (serös-papilläres Adenokarzinom) sollten nicht mehr als CUP-Syndrom, sondern als „primär peritoneales Adenokarzinom“ klassifiziert werden. Die Prognose ist etwas ungünstiger als bei primärem Ovarialkarzinom [59].

##### Therapie:

- analog Ovarialkarzinom mit (ggfs.) Debulking-Operation, Carboplatin-Paclitaxel-basierter adjuvanter oder präoperativer Chemotherapie ergänzt durch Bevacizumab.

Bei nicht mit einem Ovarialkarzinom vereinbarer Histologie, insbesondere bei Adenokarzinom vereinbar mit pankreato-biliärem oder Magen-Profil („upper GI“) liegt ein ‚prognostisch ungünstiges CUP-Syndrom‘ vor. In einigen Fällen ist der Primärtumor in der Appendix zu finden [60]. Zur Therapie siehe Kapitel [6.1.3](#) und [Abbildung 8](#).

#### **6.1.2.4 Hormonsensitives Karzinom**

##### **6.1.2.4.1 ER (Östrogen-Rezeptor)-positives Karzinom**

##### Weitere Kriterien

Nach Mammakarzinom, Endometriumkarzinom und Ovarialkarzinom ist gründlich zu fahnden.

Kriterien für ein Mammakarzinom sind: Mammakarzinom in der Anamnese (auch vor Jahrzehnten), axillärer, supraklavikulärer oder mediastinaler Lymphknotenbefall, maligner Pleuraerguss,

(gemischt osteolytisch-osteoplastische) Skelettmetastasierung, immunhistologisch: Hormonrezeptor-, HER2-, Mammaglobin A, GCDPF-15 oder GATA3-Expression, s. auch [Abbildung 4](#).

#### Therapie

- wie bei metastasiertem Mammakarzinom, siehe [Onkopedia Mammakarzinom der Frau](#) bzw. [Mammakarzinom des Mannes](#)

#### **6.1.2.4.2 AR (Androgen-Rezeptor)-positives Karzinom**

Prostatakarzinome sind fast immer AR-positiv, aber auch Speicheldrüsenkarzinome, triple-negative Mammakarzinome und andere können AR exprimieren.

Kriterien für ein Prostatakarzinom sind osteoplastische Skelettmetastasierung, PSA im Serum erhöht, immunhistologisch Nachweis von NKX3.1, PSMA oder PSA.

#### Therapie

- Androgendeprivationstherapie wie bei metastasiertem Prostatakarzinom, ggfs. Enzalutamid – Monotherapie wenn keine Kriterien eines Prostatakarzinoms vorliegen.

#### **6.1.2.5 Kolontypisches Adenokarzinom (immunhistologisch CK7-, CK20+, CDX2+)**

#### Weitere Kriterien

Lebermetastasen und/oder Peritonealkarzinose.

#### Therapie [51]

- analog zum metastasierten Kolonkarzinom, siehe [Onkopedia Kolonkarzinom](#) bzw. [Onkopedia Rektumkarzinom](#)

#### **6.1.2.6 Nierentypisches Karzinom (klarzellig oder papillär, immunhistologisch PAX8+, PAX2+, CD10+, Racemase+)**

#### Weitere Kriterien

Zur Differentialdiagnose Algorithmus Abb. 6 beachten. Lungen- oder Skelettmetastasen, retroperitoneale Lymphknotenmetastasen [20].

#### Therapie [51]

- analog zum metastasierten Nierenzellkarzinom siehe [Onkopedia Nierenkarzinom](#)

### **6.1.3 Prognostisch ungünstige Manifestationen**

#### Kriterien

Disseminierte Metastasierung entweder multipel in einem Organ (Leber, Lunge, Skelett, Hirn, Pleura- oder Peritonealkarzinose) oder in verschiedenen Organsystemen, keine Zugehörigkeit zu den definierten Gruppen, siehe Kapitel [5.4](#) Prognose und Kapitel [6](#) Therapie). Diese ‚ungünstigen Manifestationen‘ machen 75-85% der CUP-Syndrome aus!

### **6.1.3.1 Adenokarzinom (ACUP) / undifferenziertes Karzinom (UCUP) / Plattenepithelkarzinom (SqCUP) / Maligner Tumor nos (not otherwise specified)**

Das Therapieziel ist palliativ, d.h. Verlängerung des Lebens / Erhalt oder Verbesserung der Lebensqualität. Bei der Wahl der Therapie ist die Charakterisierung der Tumorbiologie das wesentlichste Kriterium. Bei allen Pat. mit möglicher Therapiekonsequenz soll sowohl eine Untersuchung mittels NGS (next generation sequencing) auf mögliche Treibermutationen als auch eine Untersuchung auf immunogene Tumorbiologie erfolgen [20].

Dazu gehört in jedem Fall die Diagnostik auf Mikrosatelliteninstabilität (MSI-h) oder Defekte in Mismatch-Repair-Enzymen (MMR). Diese Defekte führen zu einer sehr hohen somatischen Mutationslast in verschiedensten Primärtumoren mit sehr gutem Ansprechen auf eine Therapie mit Immuncheckpointinhibitoren wie Pembrolizumab. Für diese Substanz liegt sowohl durch die FDA als auch durch die EMA eine tumoragnostische Behandlungsindikation in der Erstlinientherapie vor; also auch für das CUP-Syndrom.

Untersuchungen bei CUP im Hinblick auf andere Prädiktoren für ein mögliches Ansprechen auf eine Immuncheckpointblockade zeigen eine hohe TMB - tumor mutational burden, Tumormutationslast - als relevantes Kriterium, der Cutoff scheint bei 10-12 Mutationen/Megabase zu liegen [14, 61].

Bei CUP zeigen kleine Phase-II-Untersuchungen mit Pembrolizumab und mit Nivolumab als Monotherapie [22, 23] eine objektive Remissionsrate (ORR) von ca. 20%, PFS von 4 Monaten sowie ein OS von 11-14 Monaten. Eine weitere Phase-II-Studie mit Ipilimumab plus Nivolumab als Kombinationstherapie zeigt eine ORR von 16% in der Gesamtgruppe. Dabei zeigt sich bei hoher TMB ein Ansprechen von 60% mit einer kleinen Fraktion Langzeitüberlebender; bei niedriger TMB von nur 7,7%. Der PDL1-Status (pos. vs. neg.) hingegen ist in dieser Studie ohne prognostische Aussagekraft [61].

Die PDL1-Expression (TPS und CPS) kann insbesondere bei der Arbeitsdiagnose eines immunogenen Tumors (Lunge, Magen/Ösophagus, cholangiozelluläres Karzinom, Harnblase, Plattenepithelkarzinom u.v.a.) einen wichtigen Hinweis für die Behandlung mit Chemotherapie plus Immuncheckpointblockade geben. Ein Cutoff für TPS oder CPS ist bei CUP nicht bestimmt. In der 2nd- oder further line Therapie ist individuell die Option einer Immuncheckpointblockade bei PDL1-Expression zu prüfen.

#### Therapie

- bei MSI-h oder MMR-Defekt Therapie mit Pembrolizumab
- bei hoher Tumormutationslast (TMB-high, >12 Mut./Megabase): PD1/PDL1-Checkpointinhibitor +/- CTLA4-Inhibitor (Achtung: off-label Therapie)
- bei immunogener Tumorbiologie mit PDL1-Expression: PD1/PDL1-Checkpointinhibitor in der 2. Therapielinie erwägen (Achtung: off-label Therapie).

Aktuell der wohl spannendste Ansatz in der Behandlung ist die molekular begründete Therapie aufgrund genetischer Alterationen sogenannter ‚druggable targets‘ an den Tumorzellen. Dabei werden – optimalerweise mittels NGS (next generation sequencing) – molekulare Profile der Tumorzellen erstellt mit dem Ziel, dafür passende zielgerichtete Substanzen (Tyrosinkinaseinhibitoren) zu identifizieren. Die Interpretation der oft komplexen Befunde erfolgt in einem Molekularen Tumorboard (MTB). Auf Basis der Empfehlung des MTB muss in Deutschland in der Regel ein Kostenübernahmeantrag für die vorgeschlagene Behandlung geschrieben werden, der wiederum häufig vom Medizinischen Dienst bewilligt wird.



Genetische Alterationen finden sich in über 85% der Fälle, für aktuell zugelassene Substanzen angehbare Veränderungen bei ca. 30-35% [62, 63]. Die Gruppe der ‚unfavourable CUP‘ könnte bei konsequenter NGS-Testung also deutlich kleiner werden als bisher. Häufig sind Alterationen bei KRAS, PIK3CA, FGFR2 (je  $\geq 8\%$ ), gefolgt von BRAF und C-ERBB2; seltener sind Alterationen bei EGFR, MET, KRAS p.G12C, ROS1, NTRK und ALK. Fallberichte und erste Untersuchungen bestätigen die Wirksamkeit des Ansatzes [77]. Die CUPISCO-Studie mit 630 eingeschlossenen Pat. untersucht, ob mit molekularer Charakterisierung bei ‚unfavourable CUP‘ bessere Ergebnisse erreicht werden als mit empirischer Chemotherapie; die Publikation diesbezüglicher erster Ergebnisse wird in der 2. Hälfte 2023 erwartet [21].

### Therapie

- analog bekanntem Primärtumor mit entsprechender Treibermutation.

Finden sich keine Ansätze für eine TKI-Therapie oder eine Immuncheckpointblockade, ist eine empirische Chemotherapie indiziert. Bei der Auswahl der Chemotherapie, z.B. Kombinationstherapie oder Monotherapie, ist eine Orientierung an Alter, Komorbidität, LDH, funktionellem Status und Therapiewunsch analog einem geriatrischen Assessment sinnvoll.

Eine Übersicht über die Therapiestruktur gibt [Abbildung 8](#).

### **6.1.3.2 Chemotherapie bei Adenokarzinom (ACUP) / undifferenziertes Karzinom (UCUP)**

#### Erstlinientherapie

Derzeit ist eine empirische Chemotherapie weiter die am besten belegte Behandlung. Daten dazu liegen von mehreren hundert in Studien behandelten Patienten vor, in denen verschiedene Chemotherapieregime miteinander verglichen wurden. Ein randomisierter Vergleich zu einem Best Supportive Care Konzept wurde allerdings in klinischen Studien noch nie untersucht. Am besten dokumentiert ist die Behandlung mit Carboplatin und Paclitaxel. Das Hinzufügen von einem EGFR-Antikörper oder einem Histondeacetylaseinhibitor zur Chemotherapie ohne biologischen Marker als Auswahlkriterium hat keinen Vorteil gezeigt [64, 65].

Als empirische durch Studien belegte Chemotherapieoptionen stehen zur Verfügung:

- Carboplatin-Paclitaxel-basierte Chemotherapie [66, 67]
- Cisplatin – Gemcitabin (‚Französisches Regime‘) (cave Toxizität) [68]
- Gemcitabin – Irinotecan (cave Toxizität) [69, 70]

In vielen Fällen wird in der Praxis eine Behandlung analog dem vermuteten Primärtumor durchgeführt, dieses Vorgehen ist nicht evidenzbasiert. Es kann in Einzelfällen sinnvoll sein, kann aber auch die Chancen auf einen Therapieerfolg mindern: wenn nämlich nicht der therapieempfindlichste, sondern der vermeintlich wahrscheinlichste Primarius behandelt wird und für diesen keine guten Behandlungsoptionen existieren. So ist z.B. die vermeintlich breit wirksame Kombination Capecitabin-Oxaliplatin bei CUP in der Erstlinie auch bei Vorliegen von Kriterien für einen GI-Primärtumor nicht effektiv, wenn die Gruppe der Kolontypischen CUP sauber ausgegrenzt wurde (vgl. Kapitel 6.1.2.5), das PFS lag bei nur 2,5 Monaten, das OS bei nur 7,5 Monaten in einer gut dokumentierten prospektiven Untersuchung [75].

Eine Ausrichtung der Therapie an den Ergebnissen durch genetisches Profiling mit einem 92-Gen-Test (CancerType ID) mit dem Ziel der besseren Bestimmung des möglichen Primärtumors ergab in zwei randomisierten Studien und einer Metaanalyse keinen Vorteil für eine ‚personalisierte‘, am mutmaßlichen Primärtumor orientierte Therapie gegenüber empirischer Chemothe-

rapie [18, 71, 72]. In aller Regel ist daher aufgrund der besseren Evidenz eine empirische Chemotherapie vorzuziehen.

Details zu den Regimen finden sich im [Anhang Therapieprotokolle](#).

### Zweitlinientherapie

Es gibt keine überzeugenden Studien für die Zweitlinientherapie. Die wenigen vorliegenden Untersuchungen geben Auskunft über kleine Zahlen selektierter Patienten. Bei Nachweis einer Treibermutation sollte der zugehörige TKI spätestens in der Zweitlinie gegeben werden. Bei hoher Tumormutationslast (TMB-high) oder ausgeprägter PDL1-Expression ist eine Immuncheckpointblockade sinnvoll, wenn nicht bereits in der ersten Linie gegeben. In anderen Fällen kann bei Pat. in gutem AZ ein alternatives Chemotherapieregime aus den Optionen für die Erstlinienbehandlung sinnvoll sein. In der zweiten Linie ist zudem immer eine empirische Therapie anhand der Arbeitsdiagnose zu überlegen.

### **6.1.3.3 Chemo-/Strahlentherapie bei Plattenepithelkarzinom (squamous cell carcinoma) - SqCUP**

Die Histologie erlaubt bei Plattenepithelkarzinomen keinen sicheren Rückschluss auf den Sitz des Primärtumors. HPV-Nachweis in den Metastasen ist bei primär gynäkologischen Malignomen und Analkarzinomen ebenso wie bei Kopf-Hals-Tumoren häufig. Bei zervikalen Lymphknotenmetastasen ist bei HPV-Nachweis ein Primärtumor im Oropharynx hochwahrscheinlich, siehe Kapitel 6.1.1.1. In zahlreichen Studien zum CUP-Syndrom werden Plattenepithelkarzinome wie Adeno- und undifferenzierte Karzinome behandelt, obwohl eine Aussage über den Erfolg dieser Therapie bei plattenepithelialer Histologie aufgrund deren Seltenheit nicht möglich ist.

### Therapie

- Kombinierte Radiochemotherapie, z.B. Cisplatin/Fluoropyrimidin oder Carboplatin AUC=2 / Paclitaxel 50mg/m<sup>2</sup> wöchentlich, bei PDL1-Expression ggfs. plus Immuncheckpointblockade
- in der Zweitlinientherapie ist ein Immuncheckpointinhibitor sinnvoll (wenn nicht schon in der Erstlinie gegeben), insbesondere bei Hinweis auf eine immunogene Tumorbilogie
- Die Gabe eines EGFR-Antikörpers ist im Einzelfall zu diskutieren

Zur Therapiestruktur vgl. [Abbildung 8](#).

## **6.3 Besondere Situationen**

### **6.3.1 Skelettmetastasierung**

### Therapie

- Konsequente analgetische Therapie, bei Bedarf analgetische Radiatio
- Konsequente Bisphosphonat- bzw. Denosumab-Therapie

Eine besondere Situation liegt vor bei Wirbelsäulenmetastasen mit Rückenmarkskompression: **onkologischer Notfall!** Die Prognose ist ungünstig, insbesondere bei gleichzeitigem Nachweis viszeraler Metastasen und wenn der Pat. nicht mehr gehen kann. Eine umgehende Operation oder Radiatio kann ein Transversalsyndrom häufig verhindern [73].

## 8 Verlaufskontrolle und Nachsorge

### 8.2 Nachsorge

Evidenzbasierte Richtlinien für das CUP-Syndrom liegen nicht vor. Aufgrund der Vielgestaltigkeit des Krankheitsbildes sind detaillierte Empfehlungsgrade nicht sinnvoll. Grundsätzlich gilt:

- Bei kurativer Therapieintention: strukturierte Nachsorge
- Bei palliativer Therapieintention: symptomorientierte Nachsorge

## 9 Literatur

1. Rassy E, Pavlidis N. The currently declining incidence of cancer of unknown primary. *Cancer Epidemiol.* 2019;61:139-141. DOI:10.1016/j.canep.2019.06.006
2. Robert-Koch-Institut. Todesursachenstatistik in Deutschland 2020, ICD10 C80. <https://www.destatis.de/DE/Themen/Gesellschaft-Umwelt/Gesundheit/Todesursachen/Tabellen/sterbefaelle-krebs-insgesamt.html>
3. Yentz S, Bhave M, Cobain E, Baker L. Cancer of unknown primary. In: DeVita VTJ, Lawrence TS, Rosenberg SA, editors. *DeVita, Hellman, and Rosenberg's Cancer Principles & Practice of Oncology.* 12 ed. Philadelphia, Baltimore, New York: Walters Kluwer Health; 2023. S. 1856-62. ISBN-13:9781975184742.
4. Moiso E, Farahani A, Marble HD, et al. Developmental deconvolution for classification of cancer origin. *Cancer Discov.* 2022;12:2566-2585. DOI:10.1158/2159-8290.CD-21-1443
5. Verginelli F, Pisacane A, Gambardella G, et al. Cancer of unknown primary stem-like cells model multi-organ metastasis and unveil liability to MEK inhibition. *Nat Commun.* 2021;12:2498. DOI:10.1038/s41467-021-22643-w
6. Lee G, Hall RR, 3rd, Ahmed AU. Cancer stem cells: cellular plasticity, niche, and its clinical relevance. *J Stem Cell Res Ther.* 2016;6:363. DOI:10.4172/2157-7633.1000363
7. Hemminki K, Försti A, Sundquist K, Li X. Cancer of unknown primary is associated with diabetes. *Eur J Cancer Prev.* 2016;25:246-251. DOI:10.1097/CEJ.000000000000165
8. Kaaks R, Sookthai D, Hemminki K, et al. Risk factors for cancers of unknown primary site: Results from the prospective EPIC cohort. *Int J Cancer.* 2014;135:2475-2481. DOI:10.1002/ijc.28874
9. Selves J, Long-Mira E, Mathieu MC, Rochaix P, Ilié M. Immunohistochemistry for diagnosis of metastatic carcinomas of unknown primary site. *Cancers (Basel).* 2018;10:108. DOI:10.3390/cancers10040108
10. Losa F, Iglesias L, Pane M, et al. 2018 consensus statement by the Spanish Society of Pathology and the Spanish Society of Medical Oncology on the diagnosis and treatment of cancer of unknown primary. *Clin Transl Oncol.* 2018;20:1361-1372. DOI:10.1007/s12094-018-1899-z
11. Kandalaf PL, Gown AM. Practical applications in immunohistochemistry: carcinomas of unknown primary site. *Arch Pathol Lab Med.* 2016;140:508-523. DOI:10.5858/arpa.2015-0173-CP
12. Posner A, Sivakumaran T, Pattison A, et al. Immune and genomic biomarkers of immunotherapy response in cancer of unknown primary. *J Immunother Cancer.* 2023;11:e005809. DOI:10.1136/jitc-2022-005809

13. Bochtler T, Wohlfromm T, Hielscher T, et al. Prognostic impact of copy number alterations and tumor mutational burden in carcinoma of unknown primary. *Genes Chromosomes Cancer*. 2022;61:551-560. DOI:10.1002/gcc.23047
14. Rassy E, Boussios S, Pavlidis N. Genomic correlates of response and resistance to immune checkpoint inhibitors in carcinomas of unknown primary. *Eur J Clin Invest*. 2021;51:e13583. DOI:10.1111/eci.13583
15. Laprovitera N, Riefolo M, Porcellini E, et al. MicroRNA expression profiling with a droplet digital PCR assay enables molecular diagnosis and prognosis of cancers of unknown primary. *Mol Oncol*. 2021;15:2732-2751. DOI:10.1002/1878-0261.13026
16. Santos MTD, Souza BF, Carcano FM, et al. An integrated tool for determining the primary origin site of metastatic tumours. *J Clin Pathol*. 2018;71:584-593. DOI:10.1136/jclin-path-2017-204887
17. Moran S, Martinez-Cardus A, Sayols S, et al. Epigenetic profiling to classify cancer of unknown primary: a multicentre, retrospective analysis. *Lancet Oncol*. 2016;17:1386-1395. DOI:10.1016/S1470-2045(16)30297-2
18. Rassy E, Bakouny Z, Choueiri TK, et al. The role of site-specific therapy for cancers of unknown of primary: A meta-analysis. *Eur J Cancer*. 2020;127:118-122. DOI:10.1016/j.ejca.2019.12.016
19. van der Strate I, Kazemzadeh F, Nagtegaal ID, et al. International consensus on the initial diagnostic workup of cancer of unknown primary. *Crit Rev Oncol Hematol*. 2023;181:103868. DOI:10.1016/j.critrevonc.2022.103868
20. Krämer A, Bochtler T, Pauli C, et al. Cancer of unknown primary: ESMO Clinical Practice Guideline for diagnosis, treatment and follow-up. *Ann Oncol*. 2023;34:228-246. DOI:10.1016/j.annonc.2022.11.013
21. Kramer A, Losa F, Gay C, al. Comprehensive profiling and molecularly guided therapy (MGT) for carcinomas of unknown primary (CUP): CUPISCO: A phase II, randomised, multi-centre study comparing targeted therapy or immunotherapy with standard platinum-based chemotherapy. *Ann Oncol*. 2018;29(suppl 8):445TiP. DOI:10.1093/annonc/mdy279.432
22. Tanizaki J, Yonemori K, Akiyoshi K, et al. Open-label phase II study of the efficacy of nivolumab for cancer of unknown primary. *Ann Oncol*. 2022;33:216-226. DOI:10.1016/j.annonc.2021.11.009
23. Raghav KP, Stephen B, Karp DD et al. Efficacy of pembrolizumab in patients with advanced cancer of unknown primary (CUP): a phase 2 non-randomized clinical trial. *J Immunother Cancer*. 2022;10:e004822. DOI:10.1136/jitc-2022-004822
24. Schroeder L, Pring M, Ingarfield K, et al. HPV driven squamous cell head and neck cancer of unknown primary is likely to be HPV driven squamous cell oropharyngeal cancer. *Oral Oncol*. 2020;107:104721. DOI:10.1016/j.oraloncology.2020.104721
25. Woo S, Becker AS, Do RKG, Schöder H, Hricak H, Alberto Vargas H. Impact of (18)F-Fluorodeoxyglucose positron emission tomography on management of cancer of unknown primary: systematic review and meta-analysis. *Eur J Cancer*. 2021;159:60-77. DOI:10.1016/j.ejca.2021.09.031
26. Mackenzie K, Watson M, Jankowska P, Bhide S, Simo R. Investigation and management of the unknown primary with metastatic neck disease: United Kingdom National Multidisciplinary Guidelines. *J Laryngol Otol*. 2016;130(S2):S170-S175. DOI:10.1017/S0022215116000591
27. Keck KJ, Maxwell JE, Menda Y, et al. Identification of primary tumors in patients presenting with metastatic gastroenteropancreatic neuroendocrine tumors. *Surgery*. 2017;161:272-279. DOI:10.1016/j.surg.2016.05.055

28. Pauli C, Bochtler T, Mileskin L, et al. A challenging task: identifying patients with cancer of unknown primary (CUP) according to ESMO Guidelines: The CUPISCO trial experience. *Oncologist*. 2021;26:e769-e779. DOI:10.1002/onco.13744
29. Ferte C, Penel N, Bonnetterre J, Adenis A. Individual life expectancy estimation using validated prognostic scores for patients with cancer of unknown primary. *Oncology*. 2010;78:87-93. DOI:10.1159/000306137
30. Maghami E, Ismaila N, Alvarez A, et al. Diagnosis and management of squamous cell carcinoma of unknown primary in the head and neck: ASCO Guideline. *J Clin Oncol*. 2020;38:2570-2596. DOI:10.1200/JCO.20.00275
31. Cheraghlou S, Torabi SJ, Husain ZA, et al. HPV status in unknown primary head and neck cancer: Prognosis and treatment outcomes. *Laryngoscope*. 2019;129:684-691. DOI:10.1002/lary.27475
32. Müller von der Grün J, Tahtali A, Ghanaati S, Rödel C, Balermipas P. Diagnostic and treatment modalities for patients with cervical lymph node metastases of unknown primary site - current status and challenges. *Radiat Oncol*. 2017;12:82. DOI:10.1186/s13014-017-0817-9
33. Arosio AD, Pignataro L, Gaini RM, Garavello W. Neck lymph node metastases from unknown primary. *Cancer Treat Rev*. 2017 Feb;53:1-9. DOI:10.1016/j.ctrv.2016.11.014
34. Müller von der Grün J, Bon D, Rödel C, Balermipas P. Patterns of care analysis for head & neck cancer of unknown primary site: a survey inside the German society of radiation oncology (DEGRO). *Strahlenther Onkol*. 2018;194:750-758. DOI:10.1007/s00066-018-1308-0
35. Brenet E, Philouze P, Schiffler C, et al. Influence of postoperative radiotherapy target volumes in unilateral head and neck carcinoma of unknown primary: A multicentric study using propensity score. *Radiother Oncol*. 2021;160:1-8. DOI:10.1016/j.radonc.2021.04.002
36. Straetmans JMJA, Stuut M, Wagemakers S, et al. Tumor control of cervical lymph node metastases of unknown primary origin: the impact of the radiotherapy target volume. *Eur Arch Otorhinolaryngol*. 2020;277:1753-1761. DOI:10.1007/s00405-020-05867-2
37. Tiong A, Rischin D, Young RJ, et al. Unilateral radiotherapy treatment for p16/human papillomavirus-positive squamous cell carcinoma of unknown primary in the head and neck. *Laryngoscope*. 2018;128:2076-2083. DOI:10.1002/lary.27131
38. Cabrera Rodriguez J, Cacicedo J, Giralt J, et al. GEORCC recommendations on target volumes in radiotherapy for head neck cancer of unknown primary. *Crit Rev Oncol Hematol*. 2018;130:51-59. DOI:10.1016/j.critrevonc.2018.07.006
39. Franzen A, Günzel T, Buchali A, Coordes A. Etiologic and differential diagnostic significance of tumor location in the supraclavicular fossa. *Laryngoscope*. 2018;128:646-650. DOI:10.1002/lary.26775
40. Kim H, Park W, Kim SS, et al. Prognosis of patients with axillary lymph node metastases from occult breast cancer: analysis of multicenter data. *Radiat Oncol J*. 2021;39:107-112. DOI:10.3857/roj.2021.00241
41. Pentheroudakis G, Lazaridis G, Pavlidis N. Axillary nodal metastases from carcinoma of unknown primary (CUPAx): a systematic review of published evidence. *Breast Cancer Res Treat*. 2010;119:1-11. DOI:10.1007/s10549-009-0554-3.
42. Simões Padilla C, Ho VKY, van der Strate IH, et al. Prognostic factors among patients with brain metastases from cancer of unknown primary site. *J Neurooncol*. 2022;159:647-655. DOI:10.1007/s11060-022-04106-4

43. Bakow BR, Elco CP, LeGolvan M, Dizon D, Ollila TA. Molecular profiles of brain and pulmonary metastatic disease in cancer of unknown primary. *Oncologist*. 2020;25:555-559. DOI:10.1634/theoncologist.2019-0798
44. Rassy E, Zanaty M, Azoury F, Pavlidis N. Advances in the management of brain metastases from cancer of unknown primary. *Future Oncol*. 2019;15:2759-2768. DOI:10.2217/fon-2019-0108
45. Raghav K, Overman M, Poage GM, Soifer HS, Schnabel CA, Varadhachary GR. Defining a distinct immunotherapy eligible subset of patients with cancer of unknown primary using gene expression profiling with the 92-gene assay. *Oncologist*. 2020;25:e1807-e1811. DOI:10.1634/theoncologist.2020-0234
46. Gullestad HP, Ryder T, Goscinski M. Survival after lymphadenectomy of nodal metastases from melanoma of unknown primary site. *J Plast Surg Hand Surg*. 2023;57:109-114. DOI:10.1080/2000656X.2021.2010739
47. Bae JM, Choi YY, Kim DS, et al. Metastatic melanomas of unknown primary show better prognosis than those of known primary: a systematic review and meta-analysis of observational studies. *J Am Acad Dermatol*. 2015;72:59-70. DOI:10.1016/j.jaad.2014.09.029
48. Boussios S, Rassy E, Samartzis E, et al. Melanoma of unknown primary: New perspectives for an old story. *Crit Rev Oncol Hematol*. 2021;158:103208. DOI:10.1016/j.critrevonc.2020.103208
49. Rassy E, Boussios S, Chebly A, Farra C, Kattan J, Pavlidis N. Comparative genomic characterization of melanoma of known and unknown primary. *Clin Transl Oncol*. 2021;23:2302-2308. DOI:10.1007/s12094-021-02629-2
50. Handa U, Kundu R, Dimri K. Cutaneous Metastasis: A study of 138 cases diagnosed by fine-needle aspiration cytology. *Acta Cytol*. 2017;61:47-54. DOI:10.1159/000453252
51. Broida SE, Chen XT, Baum CL, et al. Merkel cell carcinoma of unknown primary: Clinical presentation and outcomes. *J Surg Oncol*. 2022;126:1080-1086. DOI:10.1002/jso.27010
52. Kotteas EA, Pavlidis N. Neuroendocrine Merkel cell nodal carcinoma of unknown primary site: management and outcomes of a rare entity. *Crit Rev Oncol Hematol*. 2015;94:116-121. DOI:10.1016/j.critrevonc.2014.12.005
53. Stoyianni A, Pentheroudakis G, Pavlidis N. Neuroendocrine carcinoma of unknown primary: a systematic review of the literature and a comparative study with other neuroendocrine tumors. *Cancer Treat Rev*. 2011;37:358-365. DOI:10.1016/j.ctrv.2011.03.002
54. Juhlin CC, Zedenius J, Höög A. Metastatic neuroendocrine neoplasms of unknown primary: clues from pathology workup. *Cancers (Basel)*. 2022;14:2210. DOI:10.3390/cancers14092210
55. de Mestier L, Nicolle R, Poté N, et al. Molecular deciphering of primary liver neuroendocrine neoplasms confirms their distinct existence with foregut-like profile. *J Pathol*. 2022;258:58-68. DOI:10.1002/path.5977
56. Yang Z, Klimstra DS, Hruban RH, Tang LH. Immunohistochemical characterization of the origins of metastatic well-differentiated neuroendocrine tumors to the Liver. *Am J Surg Pathol*. 2017;41:915-922. DOI:10.1097/PAS.0000000000000876
57. Sundin A, Arnold R, Baudin E, Cwikla JB, Eriksson B, Fanti S, et al. ENETS consensus guidelines for the standards of care in neuroendocrine tumors: Radiological, nuclear medicine & hybrid imaging. *Neuroendocrinology*. 2017;105:212-244. DOI:10.1159/000471879
58. Pavel M, de Herder WW. ENETS consensus guidelines for the standard of care in neuroendocrine tumors. *Neuroendocrinology*. 2017;105:193-195. DOI:10.1159/000457957
59. Dahm-Kahler P, Borgfeldt C, Holmberg E, Staf C, Falconer H, Bjurberg M, et al. Population-based study of survival for women with serous cancer of the ovary, fallopian tube, peri-

- toneum or undesignated origin - on behalf of the Swedish gynecological cancer group (SweGCG). *Gynecol Oncol.* 2017;144:167-173. DOI:10.1016/j.ygyno.2016.10.039
60. Sugarbaker PH. Peritoneal carcinomatosis of unknown primary site, a study of 25 patients over 30 years. *Eur J Surg Oncol.* 2020;46:1908-1911. DOI:10.1016/j.ejso.2020.03.217
  61. Pouyiourou M, Kraft B, Wohlfromm T, et al. Combined ipilimumab and nivolumab in previously treated patients with cancer of unknown primary: Results of the CheCUP trial. *Ann Oncol.* 2022;33(Suppl7):S881. DOI:10.1016/j.annonc.2022.07.864
  62. Westphalen CB, Karapetyan A, Beringer A, et al. Baseline mutational profiles of patients (pts) with carcinoma-of-unknown-primary-origin (CUP) enrolled onto CUPISCO. *Ann Oncol.* 2021;32(Suppl5):S1227-S1228. DOI:10.1016/j.annonc.2021.08.258
  63. Ross JS, Sokol ES, Moch H, et al. Comprehensive genomic profiling of carcinoma of unknown primary origin: retrospective molecular classification considering the CUPISCO study design. *Oncologist.* 2021;26:e394-e402. DOI:10.1002/onco.13597
  64. Folprecht G, Trautmann K, Stein A, et al. Adding cetuximab to paclitaxel and carboplatin for first-line treatment of carcinoma of unknown primary (CUP): results of the phase 2 AIO trial PACET-CUP. *Br J Cancer.* 2021;124:721-727. DOI:10.1038/s41416-020-01141-8
  65. Hainsworth JD, Daugaard G, Lesimple T, et al. Paclitaxel/carboplatin with or without belinostat as empiric first-line treatment for patients with carcinoma of unknown primary site: A randomized, phase 2 trial. *Cancer.* 2015;121:1654-1661. DOI:10.1002/cncr.29229
  66. Lee J, Hahn S, Kim DW, et al. Evaluation of survival benefits by platinum and taxanes for an unfavourable subset of carcinoma of unknown primary: a systematic review and meta-analysis. *Br J Cancer.* 2013;108:39-48. DOI:10.1038/bjc.2012.516
  67. Hübner G, Link H, Köhne CH, et al. Paclitaxel and carboplatin vs gemcitabine and vinorelbine in patients with adeno- or undifferentiated carcinoma of unknown primary: a randomised prospective phase II trial. *Br J Cancer.* 2009;100:44-49. DOI:10.1038/sj.bjc.6604818
  68. Gross-Goupil M, Fourcade A, Blot E, et al. Cisplatin alone or combined with gemcitabine in carcinomas of unknown primary: results of the randomised GEFCAPI 02 trial. *Eur J Cancer.* 2012;48:721-727. DOI:10.1016/j.ejca.2012.01.011
  69. Holtan SG, Steen PD, Foster NR, et al. Gemcitabine and irinotecan as first-line therapy for carcinoma of unknown primary: results of a multicenter phase II trial. *PLoS One.* 2012;7:e39285. DOI:10.1371/journal.pone.0039285
  70. Hainsworth JD, Spigel DR, Clark BL, et al. Paclitaxel/carboplatin/etoposide versus gemcitabine/irinotecan in the first-line treatment of patients with carcinoma of unknown primary site: a randomized, phase III Sarah Cannon Oncology Research Consortium trial. *Cancer J.* 2010;16:70-75. DOI:10.1097/PPO.0b013e3181c6aa89
  71. Hayashi H, Kurata T, Takiguchi Y, et al. Randomized phase II trial comparing site-specific treatment based on gene expression profiling with carboplatin and paclitaxel for patients with cancer of unknown primary site. *J Clin Oncol.* 2019;37:570-579. DOI:10.1200/JCO.18.00771
  72. Fizazi K, Maillard E, Penel N, et al. A phase 3 trial of empiric chemotherapy with cisplatin and gemcitabine or systemic treatment tailored by molecular gene expression analysis in patients with an carcinoma of unknown primary site (GEFCAPI 04). *Ann Oncol.* 2019;30(Suppl. 5):v851-v943. DOI:10.1093/annonc/mdz394
  73. Rades D, Conde-Moreno AJ, Garcia R, Veninga T, Schild SE. A tool to estimate survival of elderly patients presenting with metastatic epidural spinal cord compression (MESCC) from cancer of unknown primary. *Anticancer Res.* 2015;35:6219-6222. PMID:26504054

74. Kraywinkel K, Zeißig S. Epidemiologie des CUP-Syndroms in Deutschland. *Onkologie*. 2017;23:966–973. DOI:10.1007/s00761-017-0301-z
75. Schuette K, Folprecht G, Kretschmar A, et al. Phase II trial of capecitabine and oxaliplatin in patients with adeno- and undifferentiated carcinoma of unknown primary. *Onkologie*. 2009;32:162-166. DOI:10.1159/000201125
76. Kolling S, Ventre F, Geuna E, et al. "Metastatic Cancer of Unknown Primary" or "Primary Metastatic Cancer"? *Front Oncol* 2020;9:1546. DOI:10.3389/fonc.2019.01546
77. Möhrmann L, Werner M, Oleś M, et al. Comprehensive genomic and epigenomic analysis in cancer of unknown primary guides molecularly-informed therapies despite heterogeneity. *Nat Commun*. 2022;13:4485. DOI:10.1038/s41467-022-31866-4
78. Bochtler T, Endris V, Leichsenring J, et al. Comparative genetic profiling aids diagnosis and clinical decision making in challenging cases of CUP syndrome. *Int J Cancer*. 2019;145:2963-2973. DOI:10.1002/ijc.32316

## 10 Aktive Studien

Im deutschsprachigen Raum derzeit keine.

## 11 Medikamentöse Therapie - Protokolle

- [CUP - Syndrom Therapieprotokolle](#)

## 13 Zulassungsstatus

- [CUP Syndrom - Zulassungsstatus](#)

## 16 Anschriften der Verfasser

### **Dr. med. Gerdt Hübner**

Ameos Kliniken Ostholstein  
Hospitalstr. 22  
23701 Eutin  
[gerdt.huebner@ameos.de](mailto:gerdt.huebner@ameos.de)

### **PD Dr. med. Tilmann Bochtler**

Nationales Centrum für Tumorerkrankungen (NCT), Universitätsklinikum Heidelberg  
Klinische Kooperationseinheit Molekulare Hämatologie/Onkologie,  
Med. Klinik V und Deutsches Krebsforschungszentrum (DKFZ), Heidelberg  
Im Neuenheimer Feld 460  
69120 Heidelberg  
[Tilmann.Bochtler@med.uni-heidelberg.de](mailto:Tilmann.Bochtler@med.uni-heidelberg.de)

### **Prof. Dr. med. Markus Borner**

ONCOCARE am Engeriedspital  
Riedweg 15  
CH-3012 Bern  
[markus.borner@hin.ch](mailto:markus.borner@hin.ch)



**Prof. Dr. Herbert Stöger**

Landeskrankenhaus-Universitätsklinikum  
Graz  
Klinische Abteilung für Onkologie  
Auenbrugger Platz 15  
A-8036 Graz  
[herbert.stoeger@medunigraz.at](mailto:herbert.stoeger@medunigraz.at)

**Prof. Dr. Kai Neben**

Klinikum Mittelbaden  
Baden-Baden Balg  
Medizinische Klinik 2  
Balgerstr. 50  
76532 Baden-Baden  
[k.neben@klinikum-mittelbaden.de](mailto:k.neben@klinikum-mittelbaden.de)

**Prof. Dr. med. Thomas Ernst**

Universitätsklinikum Jena  
Klinik für Innere Medizin II  
Am Klinikum 1  
07747 Jena  
[thomas.ernst@med.uni-jena.de](mailto:thomas.ernst@med.uni-jena.de)

**Dr. med. Klaus Kraywinkel**

Zentrum für Krebsregisterdaten  
Robert Koch-Institut  
General-Pape-Straße 62-66  
12101 Berlin  
[k.kraywinkel@rki.de](mailto:k.kraywinkel@rki.de)

**Dr. med. Lena Weiss**

LMU Klinikum - Campus Großhadern  
Medizinische Klinik und Poliklinik III  
Marchioninistr. 15  
80336 München  
[lena.weiss@med.uni-muenchen.de](mailto:lena.weiss@med.uni-muenchen.de)

## **17 Erklärungen zu möglichen Interessenkonflikten**

nach den [Regeln der tragenden Fachgesellschaften](#)

<b>Autor*in</b>	<b>Anstellung<sup>1</sup></b>	<b>Beratung / Gutachten<sup>2</sup></b>	<b>Aktien / Fonds<sup>3</sup></b>	<b>Patent / Urheberrecht / Lizenz<sup>4</sup></b>	<b>Honorare<sup>5</sup></b>	<b>Finanzierung wissenschaftlicher Untersuchungen<sup>6</sup></b>	<b>Andere finanzielle Beziehungen<sup>7</sup></b>	<b>Persönliche Beziehung zu Vertretungsbechtigten<sup>8</sup></b>
Bochtler, Tilmann	Nationales Centrum für Tumorerkrankungen (NCT) Heidelberg Universitätsklinikum Heidelberg Im Neuenheimer Feld 460 69120 Heidelberg Klinische Kooperationsseinheit Molekulare Hämatologie / Onkologie, Deutsches Krebsforschungszentrum Heidelberg (DKFZ) und Medizinische Klinik V, Im Neuenheimer Feld 280 69120 Heidelberg	<b>Nein</b>	<b>Nein</b>	<b>Nein</b>	<b>Ja</b> Arbeit als Studienonkologe für die CUPISCO Studie, die von Roche gesponsort wird. Im Rahmen dieser Tätigkeit Vergütung der Arbeit als Studienonkologe / Vorträge an den Arbeitgeber (keine persönlichen Honorare)	<b>Nein</b>	<b>Ja</b> Arbeit als Studienonkologe für die CUPISCO Studie, die von Roche gesponsort wird. Im Rahmen dieser Tätigkeit Erstattung von studienbezogenen Reisen.	<b>Nein</b>
Borner, Markus	Selbständig	<b>Nein</b>	<b>Nein</b>	<b>Nein</b>	<b>Nein</b>	<b>Nein</b>	<b>Nein</b>	<b>Nein</b>
Ernst, Thomas	Universitätsklinikum Jena	<b>Nein</b>	<b>Nein</b>	<b>Nein</b>	<b>Nein</b>	<b>Nein</b>	<b>Nein</b>	<b>Nein</b>
Hübner, Gerdt	1. Selbst (eigene Praxis) 2. Ameos Klinika Ostholstein (Teilzeit), Hospitalstr. 22, 23701 Eutin	<b>Ja</b> Roche	<b>Nein</b>	<b>Nein</b>	<b>Ja</b> Roche	<b>Nein</b>	<b>Nein</b>	<b>Nein</b>
Kraywinkel, Klaus	Robert Koch-Institut, Berlin	<b>Nein</b>	<b>Nein</b>	<b>Nein</b>	<b>Nein</b>	<b>Nein</b>	<b>Nein</b>	<b>Nein</b>
Neben, Kai	Klinikum Mittelbaden Abteilung für Hämatologie, Onkologie und Palliativmedizin Balgerstrasse 50 76532 Baden-Baden	<b>Ja</b> Janssen, BMS, MSD, Takeda, Sanofi, Miltenyi, Pfizer, Roche, AstraZeneca, Novartis	<b>Nein</b>	<b>Nein</b>	<b>Nein</b>	<b>Nein</b>	<b>Nein</b>	<b>Nein</b>

<b>Autor*in</b>	<b>Anstellung<sup>1</sup></b>	<b>Beratung / Gutachten<sup>2</sup></b>	<b>Aktien / Fonds<sup>3</sup></b>	<b>Patent / Urheberrecht / Lizenz<sup>4</sup></b>	<b>Honorare<sup>5</sup></b>	<b>Finanzierung wissenschaftlicher Untersuchungen<sup>6</sup></b>	<b>Andere finanzielle Beziehungen<sup>7</sup></b>	<b>Persönliche Beziehung zu Vertretungsberechtigten<sup>8</sup></b>
Stöger, Herbert	seit 10/2021 an Medizinischer Universität Graz im Ruhestand; laufende internistische-onkologische Ordination;	<b>Nein</b>	<b>Nein</b>	<b>Nein</b>	<b>Nein</b>	<b>Nein</b>	<b>Nein</b>	<b>Nein</b>
Weiss, Lena	Klinikum der Universität München	<b>Nein</b>	<b>Nein</b>	<b>Nein</b>	<b>Ja</b> Servier, Roche	<b>Ja</b> Illumina	<b>Ja</b> AMGEN	<b>Nein</b>

*Legende:*

<sup>1</sup> - Gegenwärtiger Arbeitgeber, relevante frühere Arbeitgeber der letzten 3 Jahre (Institution/Ort)

<sup>2</sup> - Tätigkeit als Berater\*in bzw. Gutachter\*in oder bezahlte Mitarbeit in einem wissenschaftlichen Beirat / Advisory Board eines Unternehmens der Gesundheitswirtschaft (z. B. Arzneimittelindustrie, Medizinproduktindustrie), eines kommerziell orientierten Auftragsinstituts oder einer Versicherung

<sup>3</sup> - Besitz von Geschäftsanteilen, Aktien, Fonds mit Beteiligung von Unternehmen der Gesundheitswirtschaft

<sup>4</sup> - Betrifft Arzneimittel und Medizinprodukte

<sup>5</sup> - Honorare für Vortrags- und Schulungstätigkeiten oder bezahlte Autor\*innen oder Koautor\*innenschaften im Auftrag eines Unternehmens der Gesundheitswirtschaft, eines kommerziell orientierten Auftragsinstituts oder einer Versicherung

<sup>6</sup> - Finanzielle Zuwendungen (Drittmittel) für Forschungsvorhaben oder direkte Finanzierung von Mitarbeiter\*innen der Einrichtung von Seiten eines Unternehmens der Gesundheitswirtschaft, eines kommerziell orientierten Auftragsinstituts oder einer Versicherung

<sup>7</sup> - Andere finanzielle Beziehungen, z. B. Geschenke, Reisekostenerstattungen, oder andere Zahlungen über 100 Euro außerhalb von Forschungsprojekten, wenn sie von einer Körperschaft gezahlt wurden, die eine Investition im Gegenstand der Untersuchung, eine Lizenz oder ein sonstiges kommerzielles Interesse am Gegenstand der Untersuchung hat

<sup>8</sup> - Persönliche Beziehung zu einem/einer Vertretungsberechtigten eines Unternehmens der Gesundheitswirtschaft