



Paroxysmale nächtliche Hämoglobinurie (PNH)

Leitlinie

Empfehlungen der Fachgesellschaft zur Diagnostik und
Therapie hämatologischer und onkologischer Erkrankungen

Herausgeber

DGHO Deutsche Gesellschaft für Hämatologie und
Medizinische Onkologie e.V.

Alexanderplatz 1
10178 Berlin

Geschäftsführender Vorsitzender: Prof. Dr. med. Carsten Bokemeyer

Telefon: +49 (0)30 27 87 60 89 - 0
Telefax: +49 (0)30 27 87 60 89 - 18

info@dgho.de
www.dgho.de

Ansprechpartner

Prof. Dr. med. Bernhard Wörmann
Medizinischer Leiter

Quelle

www.onkopedia.com

Die Empfehlungen der DGHO für die Diagnostik und Therapie hämatologischer und onkologischer Erkrankungen entbinden die verantwortliche Ärztin / den verantwortlichen Arzt nicht davon, notwendige Diagnostik, Indikationen, Kontraindikationen und Dosierungen im Einzelfall zu überprüfen! Die DGHO übernimmt für Empfehlungen keine Gewähr.

Inhaltsverzeichnis

1 Zusammenfassung	3
2 Grundlagen	3
2.1 Definition und Basisinformation	3
2.2 Epidemiologie	4
2.3 Pathogenese	4
4 Klinisches Bild	5
4.1 Symptome	5
4.1.1 Hämolyse und Hämoglobinurie	5
4.1.2 Thrombophilie	5
4.1.3 Sekundäre aplastische Syndrome bzw. AA-PNH-Syndrom	6
4.1.4 Renale Manifestation	7
4.1.5 Pulmonale Manifestation	7
4.1.6 Unspezifische klinische Manifestationen	8
5 Diagnose	8
5.2 Diagnostik	8
5.2.1 Erstdiagnose	8
6 Therapie	11
6.1 Therapiestruktur	11
6.1.1 Supportive Therapie	11
6.1.1.1 Allgemeines	11
6.1.1.2 Steroide	12
6.1.1.3 Antikoagulation	12
6.1.1.4 Immunsuppressive Behandlung	13
6.1.1.5 Komplementinhibition durch Eculizumab	13
6.1.2 Potentiell kurative Therapie	14
6.1.2.1 Allogene Stammzelltransplantation	14
6.2 Therapiemodalitäten	15
6.2.3 Medikamentöse Therapie	15
6.2.3.1 Eculizumab	15
6.3 Besondere Situationen	17
6.3.1 Schwangerschaft	17
8 Verlaufskontrolle und Nachsorge	17
9 Literatur	17
10 Aktive Studien	23

11 Therapieprotokolle.....	23
12 Studienergebnisse	23
13 Zulassungsstatus	23
14 Links	23
15 Anschriften der Verfasser.....	24
16 Erklärung zu möglichen Interessenkonflikten	25

Paroxysmale nächtliche Hämoglobinurie (PNH)

Stand: Juni 2015

Autoren: Jörg Schubert, Peter Bettelheim, Tim Henrik Brümmendorf, Britta Höchsmann, Jens Panse, Alexander Röth, Hubert Schrezenmeier, Georg Stüssi

1 Zusammenfassung

Die paroxysmale nächtliche Hämoglobinurie (PNH) ist eine seltene, erworbene hämatologische Erkrankung mit sehr variabler klinischer Ausprägung. Charakteristisch sind eine intravasale Hämolyse, eine Thrombophilie mit der Neigung zu Thrombosen in typischer und atypischer Lokalisation sowie eine Zytopenie, die in ihrer Ausprägungsform von einer milden, subklinischen Zytopenie bis hin zu einer schweren Panzytopenie (aplastischer Anämie) reichen kann. Ursache der paroxysmalen nächtlichen Hämoglobinurie ist eine erworbene somatische Mutation im PIG-A-Gen auf der Ebene der pluripotenten hämatopoetischen Stammzelle des Knochenmarks.

Die Therapie erfolgt symptom-orientiert. Bei asymptomatischen Patienten wird eine abwartende Haltung empfohlen, ggf. mit prophylaktischer Antikoagulation. Bei symptomatischen Patienten führt die Behandlung mit dem monoklonalen humanisierten Antikörper Eculizumab, einem Komplementinhibitor, in Kombination mit supportiven Maßnahmen zur signifikanten Reduktion der Symptomatik und Morbidität. Im Vergleich zu rein supportiv behandelten historischen Patienten-Kontrollen ist die Überlebenszeit der symptomatischen PNH-Patienten unter Eculizumab heute deutlich verlängert.

2 Grundlagen

2.1 Definition und Basisinformation

Bei der paroxysmalen nächtlichen Hämoglobinurie (PNH) handelt es sich um eine seltene erworbene Erkrankung hämatopoetischer Stammzellen des Knochenmarkes. Die Erkrankung verläuft klinisch höchst variabel, charakteristisch sind eine intravasale Hämolyse, eine Thrombophilie, mit der Neigung zu Thrombosen in typischer und atypischer Lokalisation und eine Zytopenie, die in ihrer Ausprägungsform von einer milden, subklinischen Zytopenie bis hin zu einer schweren Panzytopenie reichen kann.

Die Geschichte der PNH reicht bis in 19. Jahrhundert zurück.

1882 Erstbeschreibung durch Strübing am Fall eines 29-jährigen Patienten, der sich mit Abgeschlagenheit, Bauchschmerzen und intravasaler Hämolyse, insbesondere nach körperlicher Anstrengung und Alkoholexzess bei ihm vorgestellt hatte [1]

1911 Marchiafava und Micheli berichten über die hämolytische Anämie mit Hämoglobinurie

1937 Einführung des Säurehämolysetestes durch Ham [2]

1954 Nachweis der zentralen Rolle des Komplementsystems für die Pathophysiologie des PNH [3]

1985 Nachweis der Defizienz Komplement-regulierender Oberflächenmoleküle auf den pathologischen Zellen bei PNH [4]

1992 Nachweis des defekten Biosyntheseschritts als Grundlage für das Fehlen von GPI-verankerten Proteinen auf der Oberfläche GPI-defizienter Zellen [5]

1993 Nachweis einer somatischen Mutation im PIG-A-Gen von Blutzellen von Patienten mit PNH [6]

2007 Zulassung des ersten Medikamentes zur Blockade der intravasalen Hämolyse [43]

2013 Identifizierung einzelner Patienten mit PNH-Phänotyp, bei denen ein differentes Gen im GPI-Biosyntheseweg als Ursache identifiziert werden konnte [11, 13]

2014 Nachweis zusätzlicher somatischer Mutationen in Knochenmarkszellen der PNH-Patienten, die im Sinne einer klonalen Hierarchie angeordnet sind [14]

2.2 Epidemiologie

Die PNH ist eine sehr seltene Erkrankung mit einer Prävalenz (im Hinblick auf den Nachweis eines signifikanten GPI- (PNH)-Klons) von ca. 16 Fällen/1 Million Einwohner und einer Inzidenz von ungefähr 1,3 Fällen/1 Million Einwohner (Daten aus Großbritannien / Frankreich). Für Prävalenz und Inzidenz der PNH in Deutschland liegen keine verlässlichen epidemiologischen Daten vor. Aufgrund Ihrer klinischen Heterogenität ist davon auszugehen, dass sie deutlich „unterdiagnostiziert“ wird [7].

2.3 Pathogenese

Grundlage der paroxysmalen nächtlichen Hämoglobinurie sind eine oder mehrere erworbene somatische Mutation vorwiegend im X-chromosomalen PIG-A-Gen aber auch in Genen, deren Produkte am GPI-Biosyntheseweg beteiligt sind, in einer oder mehreren multipotenten hämatopoetischen Stammzelle des Knochenmarks [8- 13]. Diese Mutationen führen zu einer fehlerhaften Biosynthese des so genannten Glykosylphosphatidylinositol (GPI)-Ankers. Da die jeweilige Mutation erworben ist, sind nicht alle Stammzellen des Knochenmarks betroffen und es entsteht eine sogenannte Mosaiksituation. Als weiterer pathophysiologischer Mechanismus wird ein Selektionsprozess, z.B. eine immun-vermittelte Depletion GPI+, d.h. gesunder Stammzellen diskutiert, die zu einer konsekutiven, d.h. sekundären Anreicherung GPI-defizienter PNH-Stammzellen führt. Neuere Unter-

suchungen mittels „Next Generation Sequencing“ haben darüber hinaus ergeben, dass der Mechanismus der klonalen Expansion deutlich komplexer ist. So konnten in den meisten PNH-Patienten neben einer oder mehrerer PIG-A Mutationen weitere somatische Mutationen ähnlich wie bei Patienten mit MDS und AML gefunden werden. Untersuchungen zu der Verteilung dieser Mutationen in den einzelnen Klonen haben gezeigt, dass beim Bild einer hämolytischen PNH eine komplexe klonale Hierarchie vorliegt und die sonstigen somatischen Mutationen teilweise den PIG-A-Mutationen vorauszu gehen scheinen [11]. Die Folge der charakteristischen GPI-Defizienz auf der Mehrzahl der peripheren Blutzellen ist ein Fehlen von sogenannten Komplement-inaktivierenden Proteinen, insbesondere auf der Oberfläche von Erythrozyten. Hier sind insbesondere CD55 der sogenannte „Decay accelerating factor (DAF)“ bzw. CD59, der „Membrane-Inhibitor of reactive lysis (MIRL)“ [11] zu nennen. Bei Komplementaktivierung sind somit die Erythrozyten aufgrund des konstitutiven Fehlens von Transmembran-verankerten Molekülen sensibel gegenüber der terminalen Komplement-vermittelten Lyse. Da nahezu alle PNH-spezifischen Symptome bei einem isolierten CD59-Defekt beschrieben sind, kommt hierbei dem CD59-Molekül die entscheidende Rolle zu [12].

4 Klinisches Bild

4.1 Symptome

4.1.1 Hämolysse und Hämoglobinurie

Obwohl zur klassischen Manifestation der PNH der dunkelbraune Morgenurin gehört, so ist dieses typische klinische Zeichen nur bei ca. 26% der PNH-Patienten zum Zeitpunkt der Erstdiagnose nachweisbar. Viele PNH-Patienten haben keine klinisch augenscheinliche Hämoglobinurie oder allenfalls intermittierende Episoden, die keine Beziehung zum Tag/Nacht-Rhythmus aufweisen. Es besteht jedoch ein Zusammenhang zwischen auftretender Hämoglobinurie und der Größe des PNH-Klons, d. h. des Anteils der GPI-defizienten Zellen im peripheren Blut. Als klassische Charakteristika einer chronischen intravasalen hämolytischen Anämie sind Fatigue und Belastungsdyspnoe zu nennen. Hierbei ist das Ausmaß der Fatigue nicht streng linear mit dem Ausmaß der Anämie, dafür aber mit dem Ausmaß der Hämolysse sowie der Größe des PNH-Klons korreliert. Hier ist ursächlich eher an eine durch die intravasale Hämolysse bedingte verringerte NO-Bioverfügbarkeit zu denken.

4.1.2 Thrombophilie

Thrombembolische Komplikationen stellen die klinisch relevanteste Komplikation für Patienten mit PNH dar und sind die Hauptursache für die erhöhte Morbidität und Mortalität dieser Erkrankung [13]. Ungefähr 30 bis 50% der PNH-Patienten ohne spezifische Therapiemaßnahmen entwickeln Thrombosen, welche überwiegend das venöse System betreffen. Thrombembolische Komplikationen sind ursächlich für bis zu 67% aller PNH-assoziierten Todesfälle. Bei etwa einem Fünf-

tel aller Patienten mit thrombembolischen Komplikationen waren diese vor der Diagnosestellung der PNH aufgetreten [13, 14]. Die Wahrscheinlichkeit eine Thrombose zu erleiden, korreliert möglicherweise auch mit der Größe des PNH-Klons, die bei den Granulozyten gemessen werden kann, und dem Vorhandensein der klassischen Symptome, d. h. Hämolyse und Hämoglobinurie. Als prädiktive Faktoren für ein bevorstehendes thrombembolisches Ereignis konnten bei asiatischen Patienten abdominelle und thorakale Schmerzen sowie Dyspnoe und Hämoglobinurie identifiziert werden [14]. Venöse Thrombosen in PNH Patienten treten in typischen und in atypischen Lokalisationen wie den abdominellen, insbesondere den hepatischen Venen oder Zerebralvenen auf.

1. Das Budd Chiari-Syndrom (BCS) stellt eine typische Manifestation einer Thrombose bei PNH-Patienten dar [15, 16]. Klinische Symptome der Leberventhrombose sind Bauchschmerzen, Hepatomegalie, Ikterus, Aszitesbildung und Gewichtszunahme. Die Thrombose kann sowohl die kleinen als auch die großen Lebervenen betreffen. Verlauf und Prognose des BCS unterscheidet sich bei Patienten mit PNH nicht signifikant von Pat. ohne zugrundeliegende PNH [17].
2. Zusätzlich zu Leberventhrombosen kommt es bei Patienten mit PNH auch zu einer erhöhten Rate von Portalvenenthrombosen, diese aber in deutlich geringerer Häufigkeit als BCS [18]. Hier stehen klinisch Übelkeit, Erbrechen, Bauchschmerzen und eine Leberdysfunktion im Vordergrund.
3. Eine ebenfalls hochgradig sensible anatomische Region für das Auftreten von venösen Thrombosen bei Patienten mit PNH stellen die Zerebralvenen, insbesondere die sagittalen Zerebralvenen und die Sinusse dar. Klinische Charakteristika sind Kopfschmerzen, welche mitunter mit fokalneurologischen Defiziten vergesellschaftet sind, dar.
4. Neben den typischen und atypischen venösen Manifestationen der thrombembolischen Ereignisse treten diese auch arteriell auf und führen zu Gefäßverschlüssen an zerebralen, coronaren, viszeralen sowie auch retinalen Gefäßen mit entsprechender Klinik. Die Häufigkeit dieser arteriellen Verschlüsse wurde in einer koreanischen Kohorte mit 39% aller TE-Ereignisse beziffert [14]. Diese Zahl erscheint nach den Beobachtungen aus den anderen Kohorten weltweit jedoch verhältnismäßig hoch. Dennoch sollte an PNH auch bei arteriellen Ereignissen insbesondere bei nicht vorbestehender Gefäßerkrankung gedacht werden.

4.1.3 Sekundäre aplastische Syndrome bzw. AA-PNH-Syndrom

Sowohl klinisch wie auch pathophysiologisch besteht ein enger Zusammenhang zwischen der aplastischen Anämie und der PNH:

1. Das Risiko für die Entwicklung einer klinischen PNH liegt jedoch in Patienten mit einer erworbenen aplastischen Anämie bei ca. 15-25% [19, 20].
2. Schon zum Diagnosezeitpunkt weisen >20% der Patienten mit aplastischer Anämie eine kleine oder moderate GPI-defiziente Population im Knochenmark auf [21].

3. Je nach Studie entwickeln 10-20% der Patienten mit aplastischer Anämie, im Verlauf Ihrer Erkrankung eine manifeste PNH, häufig viele Jahre nach Abschluss einer immunsuppressiven Therapie [22].
4. In ca. 20% der Patienten mit PNH findet sich bereits zum Diagnosezeitpunkt ein aberranter zytogenetischer Befund [23].
5. Eine allogene Stammzelltransplantation kann das Risiko einer sekundären Entwicklung einer PNH in Patienten mit aplastischer Anämie verhindern.

Daraus folgt, dass sekundäre klonale Erkrankungen, d. h. PNH und MDS den natürlichen Verlauf der aplastischen Anämie kennzeichnen und Patienten mit PNH und/oder AA hinsichtlich der möglichen Entwicklung klonaler Erkrankungen monitort werden sollen (siehe Kapitel 8).

4.1.4 Renale Manifestation

Eine Beeinträchtigung der Nierenfunktion findet sich insgesamt bei zwei Drittel aller Patienten mit PNH, in 21% bereits in fortgeschrittenen Stadien [24]. Dabei ist eine reversible Nierenfunktionseinschränkung als Ausdruck eines Vasospasmus der Vasa afferentia von einer Nierenparenchymschädigung zu unterscheiden. Die reversible Nierenfunktionseinschränkung steht ebenso vermutlich ursächlich im Zusammenhang mit einem durch die intravasale Hämolyse gesteigertem Stickoxid (NO)-Katabolismus, der zu einer Deregulation von Endothelzellen und glatten Muskelzellen in der Gefäßwand und daraus resultierender Vasculopathie / Vasospasmus führt. Sowohl Hämosiderinablagerungen in den proximalen Tubuli als auch mikrovaskuläre Thrombosen sind als Korrelat der Nierenparenchymschädigung bei Patienten mit PNH identifiziert worden. Klinisch dominierend ist eine gestörte Tubulusfunktion und eine allmählich abnehmende Kreatininclearance in der Mehrzahl der Patienten [25].

4.1.5 Pulmonale Manifestation

Als klinisches Symptom bei Patienten mit hämolytischer PNH findet sich oft eine Dyspnoe, die nicht allein mit der Hämolyse-bedingten Anämie korreliert. Vielmehr resultiert aus der intravasalen Hämolyse ein erheblicher NO-Verbrauch, über den sich eine ausgeprägte pulmonale Hypertonie erklärt. Diese lässt sich einerseits erfassen durch eine deutliche Erhöhung des pro-BNP Wertes, der hier als Maßstab für die rechtsventrikuläre Dysfunktion eingesetzt worden ist [26]. In einer zweiten Publikation der gleichen Arbeitsgruppe wurden rechtsventrikuläre Funktionseinschränkungen per Herzecho oder Kardio-MRT bei 8 von 10 Patienten gemessen. Bei 4 von den 8 Patienten wurden in einer Perfusionsszintigraphie Perfusionsausfälle wie bei Thrombembolie gemessen, die anderen 4 Patienten hatten jedoch keine Hinweise auf ein thrombenbolisches Geschehen [27]. Somit ist das pathophysiologische Korrelat der pulmonalen Hypertonie einerseits ein rezidivierendes thromboembolisches Geschehen, andererseits auch eine direkte Wirkung des Hämolyse-bedingten NO-Verbrauchs.

4.1.6 Unspezifische klinische Manifestationen

Im klinischen Vordergrund der Patienten mit PNH steht häufig die deutlich ausgeprägte Fatigue mit deutlicher Einschränkung der Lebensqualität. Diese ist typischerweise nicht proportional zum Ausmaß der Anämie sondern zum Ausmaß der Hämolyse. Zusätzlich treten intermittierend Ösophagusspasmen, Thoraxschmerzen, Übelkeit und Schluckbeschwerden auf, letzteres insbesondere im Zusammenhang mit hämolytischen Episoden. Männliche Patienten berichten mitunter auch über erektile Dysfunktion. Darüber hinaus treten moderate bis teilweise intensive Schmerzen, insbesondere Rückenschmerzen, Kopfschmerzen, Muskelschmerzen und Bauchschmerzen in Zusammenhang mit hämolytischen Krisen auf. Diese Symptome sind durch Behandlung mit dem C5-Antikörper Eculizumab positiv beeinflussbar (s.u.) [26].

5 Diagnose

5.2 Diagnostik

5.2.1 Erstdiagnose

Die diagnostische Abklärung bei Verdacht auf PNH sollte folgende Schritte umfassen [28]:

- Ausführliche Familienanamnese und Eigenanamnese zur Diskriminierung, ob von einer erworbenen Störung auszugehen ist oder Hinweise auf kongenitale Differentialdiagnosen (z.B. Membranopathien; Enzymopathien) vorliegen.
- Eigenanamnese einschließlich gezielter Befragung zu PNH-typischen Symptomen (Anämie-Symptomatik, Fatigue, Dyspnoe, Urinverfärbung, rezurrenente abdominelle Schmerzkrisen, Dysphagie, Kopfschmerzen, erektile Dysfunktion, thromboembolische Ereignisse, Blutungszeichen, Infekthäufung).
- Körperliche Untersuchung (folgende Aspekte sollten besonders beachtet werden: Anämie-Zeichen, Ikterus, Hinweise für akute oder abgelaufene Thrombosen, Blutungszeichen, konstitutionelle Auffälligkeiten wie bei kongenitalen aplastischen Anämien (siehe dort), Splenomegalie).
- Sonographische Untersuchung (Oberbauchsonographie einschließlich Farbdoppler) mit besonderer Beachtung folgender Aspekte: Leber- und Milzgröße; dopplersonographische Hinweise auf akute oder abgelaufene Leber-venen-, Pfortader-, Milzvenen- oder Mesenterialvenenthrombosen). Bei Verdacht auf akutes thrombotisches Ereignis ggf. auch Farbdoppler und Angiographie weiterer Stromgebiete (z.B. zerebrale Venen).
- Laboruntersuchungen [28, 29, 30]:
 - Blutbild mit Differentialblutbild und Retikulozytenzählung, Erythrozytenmorphologie (vor allem wichtig zum Ausschluss von

Fragmentozyten in der differentialdiagnostischen Abgrenzung der PNH zur mikroangiopathischen Hämolyse).

- Hämolyse-Parameter: obligat: LDH, Bilirubin gesamt, Bilirubin direkt; Haptoglobin, Harnstatus mit Nachweis von Hämoglobin. Fakultativ: Hämopexin, freies Hämoglobin im Serum; Hämosiderin im Urin.
- Direkter monospezifische Antiglobulin-Test (DAT); Blutgruppe.
- Durchflusszytometrische Analyse GPI-verankerter Proteine („PNH-Diagnostik“; siehe [Tabelle 1](#))
- Knochenmarkdiagnostik mit Zytologie, Zytogenetik und Histologie, wenn gleichzeitig eine Zytopenie eines solchen Ausmaßes besteht, dass der Verdacht auf eine PNH im Kontext einer anderen hämatologischen Erkrankung (v.a. aplastische Anämie; MDS) besteht.

Bei Nachweis signifikanter GPI-defizienter (PNH) Populationen soll das Untersuchungsprofil um folgende Parameter erweitert werden:

- Knochenmarkdiagnostik mit Zytologie, Zytogenetik und Histologie (siehe oben)
- Kreatinin, Kreatinin-Clearance
- Eisen, Transferrin, Transferrinsättigung, Retikulozytenhämoglobin, bei Ferritin-Werten > 1.000 ng/ml weitere Abklärung von möglichen Organschäden durch Eisenüberladung (Echokardiographie, Blutzucker/Blutzuckertagesprofil; Schilddrüsenwerte, TSH; ggf. FerriScan oder Biomagnetometer).
- Plasma-Spiegel von Folsäure und Vitamin B₁₂
- (Pro-)BNP im Serum zur Einschätzung der rechtsventrikulären Funktion
- bei jungen Patienten mit Indikation zu Stammzelltransplantation: HLA-Typisierung Patient und Geschwister.
- Bei stattgehabten thrombembolischen Ereignissen: Thrombophilie-Screening (Faktor V-Leiden; Prothrombin-Mutationen; Protein C, Protein S etc.; insbesondere bei positiver Familienanamnese).
- Genetische Analysen (PIG-A Gen) zur Diagnosesicherung in der Routine-Diagnostik bei typischen Befundkonstellationen nicht erforderlich. Bei atypischen klinischen Manifestationen/atypischen durchflusszytometrischen Befunden kann genetische Diagnostik sinnvoll sein [[31](#), [32](#), [33](#)]

Die Standardmethode zum Nachweis des PNH-typischen GPI-Anker-Defektes ist die durchflusszytometrische Untersuchung von Blutzellen (Minimum 2x2 Regel: 2 Zellreihen wie Granulozyten und Erythrozyten, jeweils untersucht mit je 2 separierbaren Reagenzien) [[30](#), [34](#)]. Die in [Tabelle 1](#) genannten Konstellationen sollten Anlass für eine durchflusszytometrische Analyse der GPI-verankerten Proteine auf Blutzellen sein.

Tabelle 1: Indikationen für durchflusszytometrische Diagnostik der Expression GPI-verankerter Proteine [28, 29, 30]

<ul style="list-style-type: none"> • Erworbene, Coombs-negative hämolytische Anämie (ohne Zeichen einer mikroangiopathischen hämolytischen Anämie)
<ul style="list-style-type: none"> • Intravasale Hämolyse (Haptoglobin nicht nachweisbar, Hämoglobinurie, erhöhtes freies Plasmahämoglobin)
<ul style="list-style-type: none"> • Thrombosen, wenn mindestens eines der folgenden Kriterien erfüllt ist: <ul style="list-style-type: none"> ◦ "Atypische" Lokalisation (Sinusvenenthrombose, Budd-Chiari-Syndrom, Mesenterial- oder Pfortader- oder Milzvenenthrombose, dermale Thrombosen) ◦ Thrombosen (unabhängig von ihrer Lokalisation) bei Patienten mit Zeichen einer hämolytischen Anämie (LDH erhöht/Haptoglobin erniedrigt) ◦ Thrombosen (unabhängig von ihrer Lokalisation) in Verbindung mit unklarer Zytopenie ◦ Thrombosen (unabhängig von ihrer Lokalisation, auch arteriell) in Abwesenheit von Risikofaktoren
<ul style="list-style-type: none"> • Patienten mit unklarer Eisenmangelanämie (nach sorgfältigem Ausschluss anderer Ursachen) in Verbindung mit Zeichen einer hämolytischen Anämie
<ul style="list-style-type: none"> • Diagnose oder dringender Verdacht auf aplastische Anämie
<ul style="list-style-type: none"> • Diagnose eines myelodysplastischen Syndroms (nur bei niedrigem WPSS)
<ul style="list-style-type: none"> • Rezidivierend auftretende abdominelle Schmerzkrisen unklarer Genese oder Dysphagie, insbesondere bei gleichzeitigen Zeichen einer Hämolyse

Empfehlungen zu durchflusszytometrischen Verlaufskontrollen finden sich in Kapitel 8.

Einige relevante Aspekte, insbesondere auch Präanalytik, sind in Tabelle 2 zusammengefasst.

Tabelle 2: Durchflusszytometrische Analyse GPI-verankerter Proteine [26, 34, 35, 36]

Kriterium	Anmerkungen
Material	peripheres Blut (bevorzugt EDTA-antikoaguliert). (zur Routine-Diagnostik keine Untersuchung von Knochenmark (!), da die Interpretation wegen physiologischer Veränderungen der Expression GPI-verankerter Proteine im Rahmen der hämatopoietischen Differenzierung sehr schwierig ist).
Intervall zwischen Entnahme und Untersuchung	möglichst < 48 Stunden, maximal 72 Stunden Bei Transportzeiten > 24 Stunden sollte die Probe gekühlt werden (+1 bis +10°C).
Untersuchte Zellreihen	mindestens Granulozyten und Erythrozyten; Untersuchung von Retikulozyten kann relevante Zusatzinformation liefern. Untersuchung von Monozyten, Lymphozyten und Thrombozyten optional. Pro Zellreihe sollten mindestens 2 verschiedene Marker (GPI-verankerte Proteine oder GPI-Anker selbst) untersucht werden. Die untersuchte Zellpopulation soll mit einem nicht-GPI-verankerten Marker identifiziert werden.
Befund	Im Befund sollten quantitative Angaben für die untersuchten Zellreihen ausgewiesen werden mit getrennter Angabe des Anteils von Zellen mit völlig fehlender Expression GPI-verankerter Proteine (PNH-Typ III-Zellen) und reduzierter Expression (PNH-Typ II-Zellen).
Sensitivität	bei Routineuntersuchungen soll ein Nachweis einer GPI-defizienten Population ab einem relativen Anteil von 1% möglich sein.

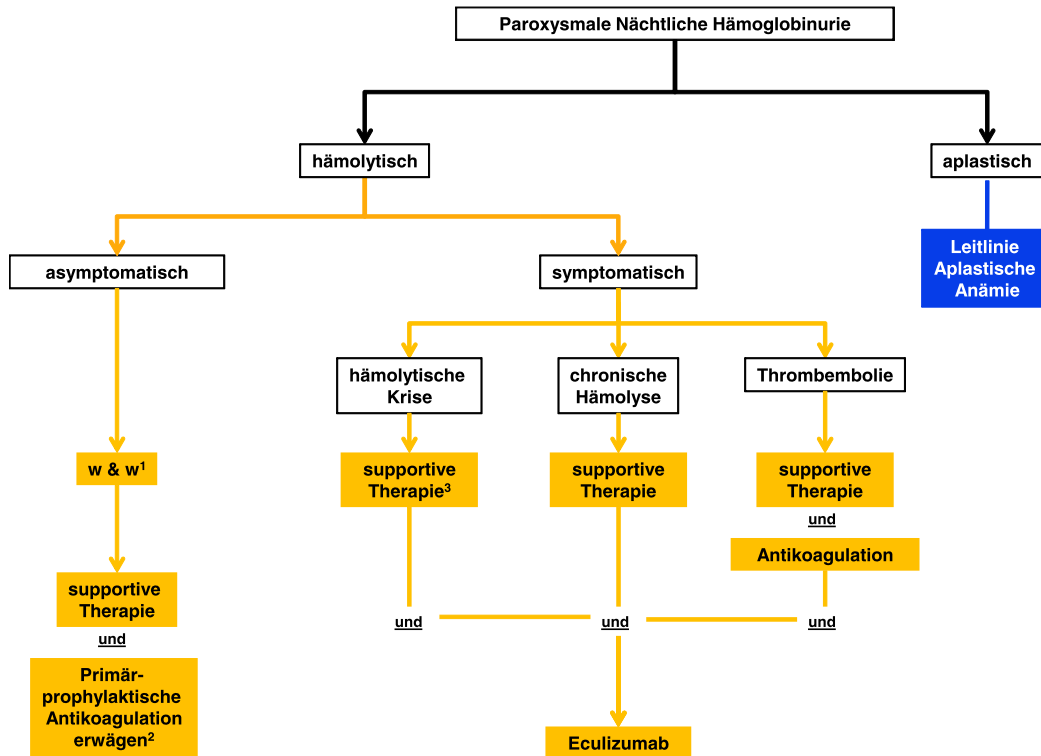
Zu methodischen Aspekten der Durchführung der Untersuchung wird auf Spezialliteratur verwiesen [34, 35, 36]. Die Teilnahme an Ringversuchen zur durchflusszytometrischen PNH-Diagnostik welche in Deutschland seit 2011 erstmals angeboten werden, wird empfohlen.

6 Therapie

6.1 Therapiestruktur

Die Therapiestruktur ist in [Abbildung 1](#) dargestellt.

Abbildung 1: Algorithmus für die Therapie von Patienten mit Paroxysmaler Nächtlicher Hämoglobinurie



Legende:

¹ w&w - abwartendes Verhalten;

² z. B. bei Größe des PNH-Klons >50% oder thrombophilen Risikofaktoren;

³ Bei einmaliger hämolysischer Krise können Steroide kurzfristig eingesetzt werden. Die Dosis sollte jedoch rasch reduziert und ausgeschlichen werden.

6.1.1 Supportive Therapie

6.1.1.1 Allgemeines

Die folgenden Empfehlungen beziehen sich im Wesentlichen auf die Therapie der hämolysischen PNH. Bzgl. der Behandlung der AA mit PNH-Klon siehe insbesondere auch Leitlinie aplastische Anämie.

Bei asymptomatischen Patienten (keine Hämolyse-bedingten thromboembolischen Ereignisse, abdominale Schmerzkrisen, hämolytische Krisen, Nierenfunktionsstörung, Transfusionsbedürftigkeit oder pulmonale Hypertonie ect.) wird im Allgemeinen eine abwartende Haltung empfohlen. Dabei ist ggf. an eine prophylaktische Antikoagulation zu denken (siehe Kapitel [6.1.1.3](#)).

- Substitution von Erythrozytenkonzentraten (gewaschene Erythrozytenkonzentrate sind nicht notwendig) [[37](#)]
- Gabe von Folsäure (1-5 mg/Tag p.o.) und ggf. auch Vitamin B₁₂ (bei einem Mangel) aufgrund der kompensatorisch erheblich gesteigerten Erythropoese im Knochenmark
- Orale Substitution von Eisen bei einem Mangel unter Kontrolle der Eisenspeicher (Ferritin, Transferrin-Sättigung, Retikulozytenhämoglobin), eine intravenöse Gabe von Eisen sollte vermieden werden, da hierdurch ein hämolytischen Schub ausgelöst werden kann. Im Rahmen einer Therapie mit Eculizumab wird durch die effektive Hemmung der intravasalen Hämolyse der chronische Eisenverlust durch die Hämoglobinurie bzw. Hämosiderinurie unterbunden. So sollte unter einer Therapie mit Eculizumab keine unkontrollierte Eisengabe erfolgen und bei einer möglichen Eisenüberladung [[38](#)] (insbesondere bei einem residuellen Transfusionsbedarf) ggf. eine Eisendepletion eingeleitet werden.
- Bakterielle Infektionen sollten frühzeitig und konsequent antibiotisch therapiert werden, da diese zu einer Exazerbation der PNH mit hämolytischen Krisen führen können [[29](#)]
- Ausreichende Hydratation im Rahmen von krisenhaften Hämolysen

6.1.1.2 Steroide

- Empirische Therapie, ohne randomisierte Studien [[39](#), [40](#), [41](#)]
- Kurzfristige Steroidstoßtherapie (z.B. 1-2 mg Prednison/kg KG für mehrere Tage) kann unter Umständen Schwere und Dauer hämolytischer Krisen günstig beeinflussen
- Dauertherapie mit Steroiden ist nicht empfohlen [[29](#)]

6.1.1.3 Antikoagulation

- Lebenslange Antikoagulation nach stattgehabter Thrombose. Trotz effektiver Antikoagulation besteht ein Rezidivrisiko für thromboembolische Ereignisse, somit ergibt sich daraus bei den meisten Patienten die Indikation für eine Therapie mit Eculizumab [[42](#)]
- im Falle einer verstärkten hämolytischen Aktivität (z.B. im Kontext von Infektionen) könnte es sinnvoll sein, eine überlappende Antikoagulationsprophylaxe (z.B. mit einem NMH) durchzuführen .

- Auch bei PNH-Patienten, die für eine längere Zeit in ihrer Mobilität eingeschränkt sind, ist bei manifester intravasaler Hämolyse die Einleitung einer Therapie mit Eculizumab zu bedenken, um das erhöhte Thrombophilierisiko trotz suffizienter Antikoagulation abzuwenden.
- Therapie von Thrombosen an atypischer Lokalisation wie z.B. ein Budd-Chiari-Syndrom sollte in einem spezialisierten Zentrum erfolgen, ggf. lokale oder systemischer Lysetherapie und akute Einleitung einer Therapie mit Eculizumab [43]
- Auch eine primärprophylaktische Antikoagulation sollte bei Patienten erwogen werden, bei denen eine Therapie mit Eculizumab nicht durchgeführt wird. Hierbei sind weitere thrombophile Risikofaktoren sowie Faktoren wie auch die PNH-Klongröße und einzubeziehen [44].
- Sowohl Cumarine als auch Heparine können therapeutisch und prophylaktisch eingesetzt werden.

6.1.1.4 Immunsuppressive Behandlung

- Immunsuppressive Therapie ist zur alleinigen Behandlung der Hämolyseaktivität nicht indiziert, bzgl. der Therapie der aplastischen Anämie siehe Leitlinie aplastische Anämie. Vor Durchführung einer Therapie mit ATG bei fehlender Hämolyseaktivität wird in der Regel Eculizumab abgesetzt, da aufgrund der Aplasie keine Indikation besteht (keine oder nur geringe Anteil GPI-defizienter Erythrozyten) und Wirksamkeit von ATG eingeschränkt werden könnte (komplementvermittelte Zellyse).

6.1.1.5 Komplementinhibition durch Eculizumab

Seit 2007 ist in Deutschland ein Inhibitor des terminalen Komplementsystems zur Behandlung der Hämolyse bei PNH zugelassen. Der humanisierte monoklonale Antikörper Eculizumab (*Soliris*[®]) bindet den Komplementfaktor C5, verhindert dessen Spaltung in die Fragmente C5a und C5b und blockiert damit die nachfolgende Bildung des terminalen Komplementkomplexes C5b-9. Im Rahmen der Therapie erfolgt 2 Wochen nach vorangegangener Meningokokken-Schutzimpfung die Gabe von 600 mg Eculizumab wöchentlich für 4 Wochen, gefolgt von 900 mg alle 2 Wochen über ca. 30 Minuten mit einer 60-minütigen Nachbeobachtung [42, 45, 46, 47, 48]. Besondere Hinweise zur Indikation und zu den Nebenwirkungen von Eculizumab finden sich in Kapitel 6. 2. 3. 1.

6.1.2 Potentiell kurative Therapie

6.1.2.1 Allogene Stammzelltransplantation

Indikationen:

Eine Indikation für eine allogene Stammzelltransplantation ergibt sich bei einer PNH im Kontext einer schweren aplastischen Anämie oder MDS, wenn sich aufgrund der aplastischen Anämie/des MDS alleine bereits eine Transplantationsindikation ergibt (siehe Therapieempfehlungen zur aplastischen Anämie).

Komplikationen wie sekundäres Knochenmarkversagen wie bei schwerer aplastischer Anämie, MDS oder der Übergang in eine akute Leukämie sowie rezidivierende thromboembolische Komplikationen trotz Thromboseprophylaxe oder Eculizumabtherapie können mögliche Situationen sein aus der sich eine Indikation zur allogenen Stammzelltransplantation ergibt.

Problem:

- Erhebliche Transplantations-assoziierte Morbidität und Mortalität durch die hohen Raten an Transplantatabstoßungen insbesondere nach konventioneller Konditionierung, Infekt komplikationen und GVHD (Langzeitüberlebensraten ca. 50%-60%) [56]

6.2 Therapiemodalitäten

6.2.3 Medikamentöse Therapie

6.2.3.1 Eculizumab

Indikationen:

Der humanisierte monoklonale Antikörper Eculizumab bindet den Komplementfaktor C5. Eculizumab ist zur Behandlung von symptomatischen Patienten mit paroxysmaler nächtlicher Hämoglobinurie zugelassen. Das Medikament sollte vor allem bei Komplikationen wie Hämolyse-bedingtem Transfusionsbedarf (hier sollte die Hämolyse- von der Zytopenie-bedingten Anämie unterschieden werden [49]), nach stattgehabten thromboembolischen Ereignissen, PNH-assoziiertes Niereninsuffizienz, abdominalen Schmerzkrisen oder anderen schwerwiegenden PNH-bedingten Symptomen [42, 50] eingesetzt werden. In einigen Fällen ist die Einschätzung eines Patienten als asymptomatischer PNH-Patient schwierig. Hier wird die Vorstellung in einem Zentrum mit besonderer Erfahrung in der Betreuung von PNH-Patienten empfohlen. Die Therapie mit Eculizumab erfolgt in der Regel als Langzeittherapie, da der zu Grunde liegende Zelldefekt, gemessen an der Klonegröße, durch die Verabreichung des Antikörpers nicht beeinflusst wird [47, 50]. Zuvor symptomatische Patienten (siehe oben) können von einer Eculizumab - Langzeittherapie durch Reduktion krankheitsassoziierter Symptome und Komplikationen wie renale Funktionsstörungen und pulmonale Hypertonie profitieren. In einem retrospektiven Vergleich mit einer historischen Kontrollgruppe am gleichen Behandlungszentrum war die Überlebenszeit signifikant verbessert [51].

Risiken und Probleme:

- Aufgrund der Hemmung der terminalen Komplementstrecke erhöhtes Risiko für eine Infektion mit kapselbildenden Bakterien insbesondere Meningokokken, entsprechend muss mindestens 2 Wochen vor Therapiebeginn eine Meningokokken-Schutzimpfung mit einem tetravalenten Konjugatimpfstoff durchgeführt werden (Wiederholung alle 3 Jahre; CAVE: Hohe Prävalenz der B Stämme in Europa, die bislang nicht durch die Impfung abgedeckt werden). Nach der Marktzulassung des Impfstoffes gegen Meningokokken der Gruppe B (Bexsero®) im Januar 2013 sollte aufgrund der Verteilung der Meningokokken-Subgruppen in Mitteleuropa eine zusätzliche Impfung der Patienten unter Eculizumab durchgeführt werden, obwohl eine generelle Empfehlung der Ständigen Impfkommision (STIKO) des Robert-Koch-Institutes aufgrund fehlender klinischer Erfolgsdaten noch aussteht.
- Bei Hinweisen auf eine Meningokokken-Infektion (z.B. Kopfschmerzen u.a. mit Übelkeit oder Erbrechen, Fieber, Nackensteifigkeit, Hautausschlag, Verwirrheitszustand, Kreislaufinsuffizienz) umgehende ärztliche Abklärung im Rahmen des Risikoplans (Notfallausweis!). Weiterhin ist eine Stand-by-Prophylaxe mit 750 mg Ciprofloxacin bei Hinweisen auf eine Meningokokken-Infektion sinnvoll.
- Unter Therapie mit Eculizumab sollten insbesondere regelmäßige Kontrollen des Blutbildes, Retikulozyten, Hämolyseparameter (insbesondere LDH), Eisenparameter (insbesondere Ferritin), PNH-Klongröße, Folsäure, Vitamin B₁₂ und monospezifischer Coombs-Test zum Nachweis von Komplementfaktoren auf der Erythrozytenoberfläche (C3d, ggf. auch C3c) als Hinweis auf eine extravasale Hämolyse erfolgen [51, 52, 53].
- Bei Hinweisen auf Durchbruchhämolysen unter Umständen Anpassung der Eculizumabdosierung durch Verkürzung des Zeitintervalls auf 12 Tage [54]. Alternativ kann eine Erhöhung der Dosis z.B. auf 1200 mg Eculizumab alle 14±2 Tage oder gar mehr versucht werden. Dabei ist die Schwelle für die vollständige Blockade der Hämolyse bei jedem Patienten (Männer im Vergleich zu Frauen, Schwangere etc.) individuell zu bestimmen.
- Elektive Operationen, Interventionen oder Impfungen sollten direkt nach der letzten Eculizumabgabe geplant werden. Bei etwaigen Durchbruchhämolysen sollte eine zusätzliche Gabe von Eculizumab erwogen werden. Unabhängig hiervon sollte perioperativ eine Thromboseprophylaxe z.B. durch ein niedermolekulares Heparin erfolgen.
- Bei einem etwaigen Abbruch der Eculizumabtherapie sollten engmaschige Kontrollen von Blutbild und Hämolyseparameter zum Ausschluss schwerwiegender Hämolysen oder Hämolyse-assoziiierter Komplikationen erfolgen [54].

6.3 Besondere Situationen

6.3.1 Schwangerschaft

Schwangerschaften bei PNH-Patientinnen sind mit einer hohen maternalen und fetalen Letalität verbunden (11,6 % bzw. 7,2 % [58]) und stellen in jedem Fall eine Hochrisiko-Schwangerschaft dar. In Fallberichten wurde über erfolgreiche Schwangerschaften unter Eculizumab berichtet ohne Hinweise auf Teratogenität bei jedoch kleiner Fallzahl [59]. Die bislang größte Fallzusammenstellung ist bislang noch nicht publiziert, jedoch bereits als Abstract verfügbar. Danach konnte gezeigt werden, dass es bei 70 Schwangerschaften unter laufender Therapie mit Eculizumab zu 62 Lebend-Geburten gekommen ist, was eine deutliche Verbesserung der Situation unter Eculizumab bedeutet [60]. Eine laufende Therapie mit Eculizumab sollte bei Diagnose einer Schwangerschaft nicht unterbrochen werden. Bei Schwangerschaftswunsch von PNH-Patientinnen sollte unter Abwägung aller Risiken und Komplikationen individuell eine Therapie mit Eculizumab erwogen werden. Ggf. muss aufgrund von Durchbruchhämolyse in der Schwangerschaft eine Dosisanpassung erfolgen (z.B. Erhaltungstherapie mit bis zu 900 mg wöchentlich).

8 Verlaufskontrolle und Nachsorge

Zur Verlaufskontrolle des PNH-Klons sind durchflusszytometrischen Analysen geeignet. Empfehlungen zur Frequenz von Verlaufskontrollen der durchflusszytometrischen Analyse sind in [Tabelle 3](#) zusammengefasst.

Tabelle 3: Häufigkeit durchflusszytometrischer PNH-Untersuchungen [28, 29]

Indikation	Diagnostik
bei V.a. hämolytische PNH	initiale Diagnostik gemäß Tabelle 1
bei Nachweis einer signifikanten GPI-defizienten Zellpopulation	während der ersten 2 Jahre nach Diagnose durchflusszytometrische Analyse im Abstand von sechs Monaten; danach jährlich, falls stabiler Verlauf
bei schwankendem Anteil GPI-defizienter Zellen oder bei deutlicher Änderung der klinischen Symptomatik	individuelle Anpassung der Untersuchungsintervalle
unter Eculizumab-Therapie	Wiederholung in jährlichen Abständen bzw. bei Änderungen der klinischen Symptomatik oder bei Therapieänderung
nach allogener Stammzelltransplantation bei PNH	bei positivem Empfängeranteil in der Chimärismusanalyse Kontrolle alle drei Monate, bis die GPI-defiziente Population nicht mehr nachweisbar ist, anschließend jährliche Remissionskontrollen. Im Intervall Untersuchung bei klinischem Verdacht auf Rezidiv
bei aplastischer Anämie	bei Diagnose und danach alle 12 Monate, falls keine Zeichen einer Hämolyse

9 Literatur

1. Strübing P: Paroxysmale Haemoglobinurie. Dtsch Med. Wochenschr 8:1-17, 1882. DOI:10.1055/s-0029-1196307

2. Ham T: Chronic hemolytic anemia with paroxysmal nocturnal haemoglobinuria. A study of the mechanism of hemolysis in relation to acid-base equilibrium. *N Engl J Med* 217:915-917,1937. DOI:[10.1056/NEJM193712022172307](https://doi.org/10.1056/NEJM193712022172307)
3. Pillemer L, Blum L, Lepow IH et al.: The properdin system and immunity. I. Demonstration and isolation of a new serum protein, properdin, and its role in immune phenomena. *Science* 120:279-285, 1954. PMID:[13186838](https://pubmed.ncbi.nlm.nih.gov/13186838/)
4. Nicholson-Weller A, Spicer DB, Austen KF. Deficiency of the complement regulatory protein, "decay-accelerating factor," on membranes of granulocytes, monocytes, and platelets in paroxysmal nocturnal hemoglobinuria. *N Engl J Med* 312:1091-1097, 1985. PMID: [3845321](https://pubmed.ncbi.nlm.nih.gov/3845321/)
5. Armstrong C, Schubert J, Ueda E, Knez JJ, Gelperin D, Hirose S, Silber R, Hollan S, Schmidt RE, Medof ME. Affected paroxysmal nocturnal hemoglobinuria T lymphocytes harbor a common defect in assembly of N-acetyl-D-glucosamine inositol phospholipid corresponding to that in class A Thy-1-murine lymphoma mutants. *J Biol Chem* 267:25347-25351, 1992. PMID: [1460030](https://pubmed.ncbi.nlm.nih.gov/1460030/)
6. Takeda J, Miyata T, Kawagoe K, Iida Y, Endo Y, Fujita T, Takahashi M, Kitani T, Kinoshita T. Deficiency of the GPI anchor caused by a somatic mutation of the PIG-A gene in paroxysmal nocturnal hemoglobinuria. *Cell* 73:703-711, 1993. PMID: [8500164](https://pubmed.ncbi.nlm.nih.gov/8500164/)
7. Späth-Schwalbe E, Schrezenmeier H, Heimpel SH. [Paroxysmal nocturnal hemoglobinuria. Clinical experiences with 40 patients at one center over 25 years]. *Dtsch Med Wochenschr* 120:1027-1033, 1995. PMID: [7628314](https://pubmed.ncbi.nlm.nih.gov/7628314/)
8. Oni SB, Osunkoya BO, Luzzatto L. Paroxysmal nocturnal hemoglobinuria: evidence for monoclonal origin of abnormal red cells. *Blood* 36:145-152, 1970. PMID: [5448520](https://pubmed.ncbi.nlm.nih.gov/5448520/)
9. Terstappen LW, Nguyen M, Huang S, Lazarus HM, Medof ME. Defective and normal haematopoietic stem cells in paroxysmal nocturnal haemoglobinuria. *Br J Haematol* 84:504-514, 1993. PMID: [7693931](https://pubmed.ncbi.nlm.nih.gov/7693931/)
10. Krawitz PM¹, Höchsmann B, Murakami Y, Teubner B, Krüger U, Klopocki E, Neitzel H, Hoellein A, Schneider C, Parkhomchuk D, Hecht J, Robinson PN, Mundlos S, Kinoshita T, Schrezenmeier H. A case of paroxysmal nocturnal hemoglobinuria caused by a germline mutation and a somatic mutation in PIGT. *Blood*. 2013 Aug 15;122(7):1312-5. DOI:[10.1182/blood-2013-01-481499](https://doi.org/10.1182/blood-2013-01-481499).
11. Krawitz PM, Schweiger MR, Rodelsperger C, Marcelis C, Kolsch U, Meisel C, Stephani F, Kinoshita T, Murakami Y, Bauer S, Isau M, Fischer A, Dahl A, Kerick M, Hecht J, Kohler S, Jager M, Grunhagen J, de Condor BJ, Doelken S, Brunner HG, Meinecke P, Passarge E, Thompson MD, Cole DE, Horn D, Roscioli T, Mundlos S, Robinson PN. Identity-by-descent filtering of exome sequence data identifies PIGV mutations in hyperphosphatasia mental retardation syndrome. *Nat Genet* 42:827-829, 2010. DOI:[10.1038/ng.653](https://doi.org/10.1038/ng.653)
12. Almeida AM, Murakami Y, Layton DM, Hillmen P, Sellick GS, Maeda Y, Richards S, Patterson S, Kotsianidis I, Mollica L, Crawford DH, Baker A,

- Ferguson M, Roberts I, Houlston R, Kinoshita T, Karadimitris A. Hypomorphic promoter mutation in PIGM causes inherited glycosylphosphatidylinositol deficiency. *Nat Med* 12:846-851, 2006. DOI: [10.1038/nm1410](https://doi.org/10.1038/nm1410)
13. Höchsmann B, Dohna-Schwake C, Kyrieleis HA, Pannicke U, Schrezenmeier H. Targeted therapy with eculizumab for inherited CD59 deficiency. *N Engl J Med*. 2014 Jan 2;370(1):90-2. DOI:[10.1056/NEJMc1308104](https://doi.org/10.1056/NEJMc1308104).
 14. Shen W, Clemente MJ, Hosono N, Yoshida K, Przychodzen B, Yoshizato T, Shiraishi Y, Miyano S, Ogawa S, Maciejewski JP, Makishima H. Deep sequencing reveals stepwise mutation acquisition in paroxysmal nocturnal hemoglobinuria. *J Clin Invest*. 2014 Oct 1;124(10):4529-38. PMID: [25244093](https://pubmed.ncbi.nlm.nih.gov/25244093/)
 15. Meri S, Morgan BP, Davies A, Daniels RH, Olavesen MG, Waldmann H, Lachmann PJ. Human protectin (CD59), an 18,000-20,000 MW complement lysis restricting factor, inhibits C5b-8 catalysed insertion of C9 into lipid bilayers. *Immunology* 71:1-9, 1990. PMID: [1698710](https://pubmed.ncbi.nlm.nih.gov/1698710/)
 16. Yamashina M, Ueda E, Kinoshita T, Takami T, Ojima A, Ono H, Tanaka H, Kondo N, Orii T, Okada N, . Inherited complete deficiency of 20-kilodalton homologous restriction factor (CD59) as a cause of paroxysmal nocturnal hemoglobinuria. *N Engl J Med* 323:1184-1189, 1990. PMID: [1699124](https://pubmed.ncbi.nlm.nih.gov/1699124/)
 17. Hillmen P, Lewis SM, Bessler M, Luzzatto L, Dacie JV. Natural history of paroxysmal nocturnal hemoglobinuria. *N Engl J Med* 333:1253-1258, 1995. PMID: [7566002](https://pubmed.ncbi.nlm.nih.gov/7566002/)
 18. Lee JW, Jang JH, Lee JH et al.: High prevalence and mortality of thromboembolism in asian patients with paroxysmal nocturnal hemoglobinuria (PNH). *Haematologica* 95 Suppl 2: Abstract 505, 2010.
 19. Socie G, Mary JY, de Gramont A, Rio B, Leporrier M, Rose C, Heudier P, Rochant H, Cahn JY, Gluckman E. Paroxysmal nocturnal haemoglobinuria: long-term follow-up and prognostic factors. French Society of Haematology. *Lancet* 348:573-577, 1996. PMID: [8774569](https://pubmed.ncbi.nlm.nih.gov/8774569/)
 20. Valla D, Dhumeaux D, Babany G, Hillon P, Rueff B, Rochant H, Benhamou JP. Hepatic vein thrombosis in paroxysmal nocturnal hemoglobinuria. A spectrum from asymptomatic occlusion of hepatic venules to fatal Budd-Chiari syndrome. *Gastroenterology* 93:569-575, 1987. PMID: [3609666](https://pubmed.ncbi.nlm.nih.gov/3609666/)
 21. Mathieu D, Rahmouni A, Villeneuve P, Anglade MC, Rochant H, Vasile N. Impact of magnetic resonance imaging on the diagnosis of abdominal complications of paroxysmal nocturnal hemoglobinuria. *Blood* 85:3283-3288, 1995. PMID: [7756661](https://pubmed.ncbi.nlm.nih.gov/7756661/)
 22. Hoekstra J, Leebeek FW, Plessier A, Raffa S, Darwish MS, Heller J, Hadengue A, Chagneau C, Elias E, Primignani M, Garcia-Pagan JC, Valla DC, Janssen HL. Paroxysmal nocturnal hemoglobinuria in Budd-Chiari syndrome: findings from a cohort study. *J Hepatol* 51:696-706, 2009. DOI: [10.1016/j.jhep.2009.06.019](https://doi.org/10.1016/j.jhep.2009.06.019)
 23. Tichelli A, Gratwohl A, Nissen C, Speck B. Late clonal complications in severe aplastic anemia. *Leuk Lymphoma* 12:167-175. 1994. PMID: [8167549](https://pubmed.ncbi.nlm.nih.gov/8167549/)

24. Frickhofen N, Heimpel H, Kaltwasser JP, Schrezenmeier H. Antithymocyte globulin with or without cyclosporin A: 11-year follow-up of a randomized trial comparing treatments of aplastic anemia. *Blood* 101:1236-1242, 2003. DOI: [10.1182/blood-2002-04-1134](https://doi.org/10.1182/blood-2002-04-1134)
25. Mukhina GL, Buckley JT, Barber JP, Jones RJ, Brodsky RA. Multilineage glycosylphosphatidylinositol anchor-deficient haematopoiesis in untreated aplastic anaemia. *Br J Haematol* 115:476-482, 2001. DOI: [10.1046/j.1365-2141.2001.03127.x](https://doi.org/10.1046/j.1365-2141.2001.03127.x)
26. Socie G, Rosenfeld S, Frickhofen N, Gluckman E, Tichelli A. Late clonal diseases of treated aplastic anemia. *Semin Hematol* 37:91-101, 2000. PMID: [10676914](https://pubmed.ncbi.nlm.nih.gov/10676914/)
27. Araten DJ, Swirsky D, Karadimitris A, Notaro R, Nafa K, Bessler M, Thaler HT, Castro-Malaspina H, Childs BH, Boulad F, Weiss M, Anagnostopoulos N, Kutlar A, Savage DG, Maziarz RT, Jhanwar S, Luzzatto L. Cytogenetic and morphological abnormalities in paroxysmal nocturnal haemoglobinuria. *Br J Haematol* 115:360-368, 2001. DOI: [10.1046/j.1365-2141.2001.03113.x](https://doi.org/10.1046/j.1365-2141.2001.03113.x)
28. Hillmen P, Elebute M, Kelly R, Urbano-Ispizua A, Hill A, Rother RP, Khursigara G, Fu CL, Omine M, Browne P, Rosse W. Long-term effect of the complement inhibitor eculizumab on kidney function in patients with paroxysmal nocturnal hemoglobinuria. *Am J Hematol* 85:553-559, 2010. DOI: [10.1002/ajh.21757](https://doi.org/10.1002/ajh.21757)
29. Clark DA, Butler SA, Braren V, Hartmann RC, Jenkins DE, Jr. The kidneys in paroxysmal nocturnal hemoglobinuria. *Blood* 57:83-89, 1981. PMID: [7448417](https://pubmed.ncbi.nlm.nih.gov/7448417/)
30. Hill A, Rother RP, Wang X, Morris SM, Jr., Quinn-Senger K, Kelly R, Richards SJ, Bessler M, Bell L, Hillmen P, Gladwin MT. Effect of eculizumab on haemolysis-associated nitric oxide depletion, dyspnoea, and measures of pulmonary hypertension in patients with paroxysmal nocturnal haemoglobinuria. *Br J Haematol* 149:414-425, 2010. DOI: [10.1111/j.1365-2141.2010.08096.x](https://doi.org/10.1111/j.1365-2141.2010.08096.x)
31. Hill A, Sapsford RJ, Scally A et al.: Under-recognized complications in patients with paroxysmal nocturnal haemoglobinuria: raised pulmonary pressure and reduced right ventricular function. *Brit J Haematol* 158:409-414, 2012. DOI:[10.1111/j.1365-2141.2012.09166.x](https://doi.org/10.1111/j.1365-2141.2012.09166.x)
32. Schrezenmeier H, Höchsmann B. The management of paroxysmal nocturnal hemoglobinuria - recent advances in diagnosis and treatment, and new hope for patients. *European Hematology* 1:12-18, 2009. DOI:[10.17925/OHR.2009.02.0.74](https://doi.org/10.17925/OHR.2009.02.0.74)
33. Parker C, Omine M, Richards S, Nishimura J, Bessler M, Ware R, Hillmen P, Luzzatto L, Young N, Kinoshita T, Rosse W, Socie G. Diagnosis and management of paroxysmal nocturnal hemoglobinuria. *Blood* 106:3699-3709, 2005. DOI: [10.1182/blood-2005-04-1717](https://doi.org/10.1182/blood-2005-04-1717)
34. Borowitz MJ, Craig FE, Digiuseppe JA, Illingworth AJ, Rosse W, Sutherland DR, Wittwer CT, Richards SJ. Guidelines for the diagnosis and monitoring of

- paroxysmal nocturnal hemoglobinuria and related disorders by flow cytometry. *Cytometry B Clin Cytom* 78:211-230, 2010. DOI: [10.1002/cyto.b.20525](https://doi.org/10.1002/cyto.b.20525)
35. Nebe T, Schubert J, Schrezenmeier H. Flow cytometric analysis of GPI-deficient cells for the diagnosis of paroxysmal nocturnal hemoglobinuria (PNH). *J Lab Med*. 27:257-265, 2003. DOI: [10.1015/LabMed.2003.038](https://doi.org/10.1015/LabMed.2003.038)
 36. Höchsmann B, Rojewski M, Schrezenmeier H. Paroxysmal nocturnal hemoglobinuria (PNH): higher sensitivity and validity in diagnosis and serial monitoring by flow cytometric analysis of reticulocytes. *Ann Hematol*. Epub Feb 26, 2011; DOI: [10.1007/s00277-011-1177-4](https://doi.org/10.1007/s00277-011-1177-4)
 37. Richards SJ, Rawstron AC, Hillmen P. Application of flow cytometry to the diagnosis of paroxysmal nocturnal hemoglobinuria. *Cytometry* 42:223-233, 2000. DOI: [10.1002/1097-0320\(20000815\)](https://doi.org/10.1002/1097-0320(20000815))
 38. Brecher ME, Taswell HF. Paroxysmal nocturnal hemoglobinuria and the transfusion of washed red cells. A myth revisited. *Transfusion* 29:681-685, 1989. DOI: [10.1046/j.1537-2995.1989.29890020439.x](https://doi.org/10.1046/j.1537-2995.1989.29890020439.x)
 39. Röth A, Schubert J, Hock Ch, Christoph S, Dührsen U. Effect of reducing intravascular hemolysis on ferritin homeostasis in eculizumab treated paroxysmal nocturnal hemoglobinuria (PNH) patients. *Blood* 112:3437, 2008.
 40. Issaragrisil S, Piankijagum A, Tang-naitrisorana Y. Corticosteroids therapy in paroxysmal nocturnal hemoglobinuria. *Am J Hematol* 25:77-83, 1987. DOI: [10.1002/ajh.2830250108](https://doi.org/10.1002/ajh.2830250108)
 41. Bourantas K. High-dose recombinant human erythropoietin and low-dose corticosteroids for treatment of anemia in paroxysmal nocturnal hemoglobinuria. *Acta Haematol* 91:62-65, 1994. DOI: [10.1159/000204254](https://doi.org/10.1159/000204254)
 42. Zhao M, Shao Z, Li K, Chen G, Liu H, Zhang Y, He H, Shi J, He G, Chu Y, Yang T. Clinical analysis of 78 cases of paroxysmal nocturnal hemoglobinuria diagnosed in the past ten years. *Chin Med J (Engl)* 115:398-401, 2002. PMID:11940374
 43. Hillmen P, Muus P, Dührsen U, Risitano AM, Schubert J, Luzzatto L, Schrezenmeier H, Szer J, Brodsky RA, Hill A, Socie G, Bessler M, Rollins SA, Bell L, Rother RP, Young NS. Effect of the complement inhibitor eculizumab on thromboembolism in patients with paroxysmal nocturnal hemoglobinuria. *Blood*. 2007;110:4123-4128, 2007. DOI:[10.1182/blood-2007-06-095646](https://doi.org/10.1182/blood-2007-06-095646)
 44. McMullin MF, Hillmen P, Jackson J, Ganly P, Luzzatto L. Tissue plasminogen activator for hepatic vein thrombosis in paroxysmal nocturnal haemoglobinuria. *J Intern Med* 235:85-89, 1994. DOI: [10.1111/j.1365-2796.1994.tb01037.x](https://doi.org/10.1111/j.1365-2796.1994.tb01037.x)
 45. Hall C, Richards S, Hillmen P. Primary prophylaxis with warfarin prevents thrombosis in paroxysmal nocturnal hemoglobinuria (PNH). *Blood* 102:3587-3591, 2003. DOI: [10.1182/blood-2003-01-0009](https://doi.org/10.1182/blood-2003-01-0009)
 46. Hillmen P, Hall C, Marsh JC, Elebute M, Bombara MP, Petro BE, Cullen MJ, Richards SJ, Rollins SA, Mojcik CF, Rother RP. Effect of eculizumab on

- hemolysis and transfusion requirements in patients with paroxysmal nocturnal hemoglobinuria. *N Engl J Med* 350:552-559, 2004. PMID: [14762182](#)
47. Hillmen P, Young NS, Schubert J, Brodsky RA, Socie G, Muus P, Röth A, Szer J, Elebute MO, Nakamura R, Browne P, Risitano AM, Hill A, Schrezenmeier H, Fu CL, Maciejewski J, Rollins SA, Mojcik CF, Rother RP, Luzzatto L. The complement inhibitor eculizumab in paroxysmal nocturnal hemoglobinuria. *N Engl J Med* 355:1233-1243, 2006. PMID: [16990386](#)
 48. Brodsky RA, Young NS, Antonioli E, Risitano AM, Schrezenmeier H, Schubert J, Gaya A, Coyle L, de Castro C, Fu CL, Maciejewski JP, Bessler M, Kroon HA, Rother RP, Hillmen P. Multicenter phase 3 study of the complement inhibitor eculizumab for the treatment of patients with paroxysmal nocturnal hemoglobinuria. *Blood* 111:1840-1847, 2008. DOI: [10.1182/blood-2007-06-094136](#)
 49. Röth A, Dührsen U, Schrezenmeier H, Schubert J. Paroxysmal nocturnal hemoglobinuria (PNH). *Dtsch Med Wochenschr* 134:404-409, 2009. DOI: [10.1055/s-0028-1124013](#)
 50. Röth A, Dührsen U. Treatment of paroxysmal nocturnal hemoglobinuria in the era of eculizumab. *Eur J Haematol*. 2011 Dec;87(6):473-9. DOI:[10.1111/j.1600-0609.2011.01701.x](#)
 51. Kelly RJ, Hill A, Arnold LM, Brooksbank GL, Richards SJ, Cullen M, Mitchell LD, Cohen DR, Gregory WM, Hillmen P. Long-term treatment with eculizumab in paroxysmal nocturnal hemoglobinuria: sustained efficacy and improved survival. *Blood* 117:6786-6792, 2011. PMID:[21460245](#)
 52. Röth A, Hock C, Konik A, Christoph S, Dührsen U. Chronic treatment of paroxysmal nocturnal hemoglobinuria patients with eculizumab: safety, efficacy, and unexpected laboratory phenomena. *Int J Hematol* 93:704-14, 2011. DOI:[10.1007/s12185-011-0867-y](#)
 53. Risitano AM, Notaro R, Marando L, Serio B, Ranaldi D, Seneca E, Ricci P, Alfinito F, Camera A, Gianfaldoni G, Amendola A, Boschetti C, Di Bona E, Fratellanza G, Barbano F, Rodeghiero F, Zanella A, Iori AP, Selleri C, Luzzatto L, Rotoli B. Complement fraction 3 binding on erythrocytes as additional mechanism of disease in paroxysmal nocturnal hemoglobinuria patients treated by eculizumab. *Blood* 113:4094-4100, 2009. DOI: [10.1182/blood-2008-11-189944](#)
 54. Röth A, Peine S, Dührsen U. Paroxysmal nocturnal hemoglobinuria turning Coombs-positive. *Int J Hematol* 91:159-160, 2010. DOI: [10.1007/s12185-010-0493-0](#)
 55. Fachinformation Soliris®. 2009.
 56. Matos-Fernandez NA, Abou Mourad YR, Caceres W, Kharfan-Dabaja MA. Current status of allogeneic hematopoietic stem cell transplantation for paroxysmal nocturnal hemoglobinuria. *Biol Blood Marrow Transplant* 15:656-661, 2009. DOI: [10.1016/j.bbmt.2008.12.507](#)

57. Fieni S, Bonfanti L, Gramellini D, Benassi L, Delsignore R. Clinical management of paroxysmal nocturnal hemoglobinuria in pregnancy: a case report and updated review. *Obstet Gynecol Surv* 61:593-601, 2006. PMID: [16919177](#)
58. Kelly R, Arnold L, Richards S, Hill A, Bomken C, Hanley J, Loughney A, Beauchamp J, Khursigara G, Rother RP, Chalmers E, Fyfe A, Fitzsimons E, Nakamura R, Gaya A, Risitano AM, Schubert J, Norfolk D, Simpson N, Hillmen P. The management of pregnancy in paroxysmal nocturnal haemoglobinuria on long term eculizumab. *Br J Haematol* 149:446-450, 2010. DOI: [10.1111/j.1365-2141.2010.08099.x](#)
59. Saso R, Marsh J, Cevreska L, Szer J, Gale RP, Rowlings PA, Passweg JR, Nugent ML, Luzzatto L, Horowitz MM, Gordon-Smith EC. Bone marrow transplants for paroxysmal nocturnal haemoglobinuria. *Br J Haematol* 104:392-396, 1999. DOI: [10.1046/j.1365-2141.1999.01195.x](#)
60. Kelly RJ, Höchsmann B, Kulasekararaj A, de Guibert S, Röth A, Weitz IC, Armstrong A, Hill A, Risitano AM, Patriquin CJ, Terriou L, Muus P, Turner MP, Schrezenmeier H, Szer J, and Peffault de Latour R. Eculizumab Treatment Improves Outcomes of Pregnancy in Patients with Paroxysmal Nocturnal Hemoglobinuria. *Blood* December 06, 2014; 124 (21)4393.

10 Aktive Studien

Internationales PNH-Register

11 Therapieprotokolle

- [Paroxysmale Nächtliche Hämoglobinurie \(PNH\) - Therapieprotokolle](#)

12 Studienergebnisse

- [Paroxysmale Nächtliche Hämoglobinurie \(PNH\) - Studienergebnisse \(randomisierte Phase II Studien, Phase III Studien, Metaanalysen\)](#)

13 Zulassungsstatus

- [Paroxysmale Nächtliche Hämoglobinurie \(PNH\) Zulassungsstatus von Medikamenten in Deutschland](#)

14 Links

Ringversuche: <http://www.instandev.de/ringversuche/>

15 Anschriften der Verfasser

Prof. Dr. med. Jörg Schubert

Elblandklinikum Riesa
Weinbergstr. 8
01589 Riesa
Tel: 03525 755756
joerg.schubert@elblandkliniken.de

Prof. Dr. Peter Bettelheim

Krankenhaus der Elisabethinen Linz
Abteilung für Hämatologie,
internistische Onkologie und Stammzelltransplantation
Fadingerstr. 1
A-4020 Linz
Tel: 0043 732 7676-0
peter@bettelheim.eu

Univ.-Prof. Dr. med. Tim Henrik Brümmendorf

Universitätsklinikum Aachen
Medizinische Klinik IV
Hämatologie und Onkologie
Pauwelsstr. 30
52074 Aachen
Tel: 0241 80-89805
Fax: 0241 80-82449
tbruemmendorf@ukaachen.de

Dr. med. Britta Höchsmann

Universitätsklinik Ulm
Institut für Klinische Transfusionsmedizin und Immungenetik
Helmholtzstr. 10
89081 Ulm
Tel: 0731 150-560
Fax: 0731 150-500
b.hoechsmann@blutspende.de

Dr. med. Jens Panse

Universitätsklinikum Aachen
Klinik für Onkologie, Hämatologie, Hämostaseologie und
Stammzelltransplantation
RWTH Aachen
Pauwelsstr. 30
52074 Aachen
Tel: 0241 80-89947
Fax: 0241 80-82449
jpanse@ukaachen.de

PD Dr. med. Alexander Röth

Universitätsklinikum Essen
Klinik für Hämatologie
Westdeutsches Tumorzentrum
Hufelandstr. 55
45122 Essen
Tel: 0201 723-84219
Fax: 0201 723-1716
alexander.roeth@uk-essen.de

Prof. Dr. med. Hubert Schrezenmeier

Universitätsklinikum Ulm
Institut f. klin. Transfusionsmedizin
Helmholtzstr. 10
89081 Ulm
Tel: 0731 150-550
Fax: 0731 150-500
h.schrezenmeier@blutspende.de

PD Dr. med. Georg Stüssi

Servizio di Ematologia
Istituto oncologico della
Svizzera Italiana
Viale Ospedale
CH-6500 Bellinzona
Tel: 0041 91 8118778
georg.stuessi@eoc.ch

16 Erklärung zu möglichen Interessenkonflikten

nach den Regeln der DGHO Deutsche Gesellschaft für Hämatologie und Medizinische Onkologie und den Empfehlungen der AWMF (Version vom 23. April 2010) und internationalen Empfehlungen

Name	Anstellung / Führungsposition	Beratung / Gutachten	Aktien/ Fonds	Patent / Urheberrecht/ Lizenz	Honore	Finanzierung wissenschaftlicher Untersuchungen	Andere finanzielle Beziehungen
Bettelheim	Krankenhaus der Elisabethinen, Linz	-	-	-	Alexion	-	-
Brümmendorf	Universitätsklinikum Aachen	-	-	-	Alexion	-	-
Höchsman	Universitätsklinikum Ulm	Alexion			Alexion	Alexion	
Panse	Universitätsklinikum Aachen	Alexion			Alexion		

Name	Anstellung / Führungs- position	Bera- tung / Gutach- ten	Aktien/ Fonds	Patent / Urheber- recht/ Lizenz	Hono- rare	Finanzierung wissenschaftli- cher Untersu- chungen	Andere finanzielle Beziehun- gen
Röth	Universi- tätsklinikum Essen	Alexion	-	-	Ale- xion	Alexion	-
Schre- zen- meier	Universi- tätsklinikum Ulm	Alexion	-	-	Ale- xion	Alexion,	-
Schu- bert	Elblandklini- kum Riesa	Alexion					
Stüssi	Istituto oncologico della Sviz- zera Italiana	Alexion	-	-	Ale- xion	-	-