

Osteosarkome

Leitlinie

Empfehlungen der Fachgesellschaft zur Diagnostik und Therapie hämatologischer und onkologischer Erkrankungen

Herausgeber

DGHO Deutsche Gesellschaft für Hämatologie und
Medizinische Onkologie e.V.
Bauhofstr. 12
10117 Berlin

Geschäftsführende Vorsitzende: Prof. Dr. med. Claudia Baldus

Telefon: +49 (0)30 27 87 60 89 - 0

info@dgho.de

www.dgho.de

Ansprechpartner

Prof. Dr. med. Bernhard Wörmann
Medizinischer Leiter

Quelle

www.onkopedia.com

Die Empfehlungen der DGHO für die Diagnostik und Therapie hämatologischer und onkologischer Erkrankungen entbinden die verantwortliche Ärztin / den verantwortlichen Arzt nicht davon, notwendige Diagnostik, Indikationen, Kontraindikationen und Dosierungen im Einzelfall zu überprüfen! Die DGHO übernimmt für Empfehlungen keine Gewähr.

Inhaltsverzeichnis

1 Zusammenfassung	2
2 Grundlagen	2
2.1 Definition und Basisinformation.....	2
2.2 Epidemiologie	2
2.3 Pathogenese	3
2.4 Risikofaktoren	4
3 Vorbeugung und Früherkennung	4
4 Klinisches Bild	4
5 Diagnose	4
5.1 Diagnostik.....	4
5.2 Klassifikation.....	5
5.2.1 Histologische Subtypen	5
5.2.2 Stadieneinteilung.....	6
6 Therapie	8
6.1 Therapiestruktur	8
6.1.1 Erstlinientherapie.....	9
6.1.1.1 Low-grade Osteosarkome	9
6.1.1.2 Periostales Osteosarkom.....	9
6.1.1.3 High-grade Osteosarkom	10
6.1.1.3.1 Chemotherapie	10
6.1.1.3.1.1 Pat. ≤ 40 Jahre.....	10
6.1.1.3.1.2 Pat. > 40 Jahre.....	11
6.1.1.4 High-grade kraniofaziale Osteosarkome/Kiefer-Osteosarkome	11
6.2 Lokalthherapie	12
6.2.1 Operation.....	12
6.2.2 Strahlentherapie	12
6.2.3 Lokale Therapie von Metastasen	13
6.3 Besondere Situationen.....	13
6.3.1 Rezidiv	13
6.3.1.1 Potential resektable Erkrankung	13
6.3.1.2 Nicht-resektable Erkrankung	14
7 Rehabilitation	14
8 Nachsorge	14
9 Literatur	15
15 Anschriften der Verfasser	19
16 Offenlegung potentieller Interessenkonflikte	20

Osteosarkome

Stand: Januar 2023

Erstellung der Leitlinie:

- [Regelwerk](#)
- [Interessenkonflikte](#)

Autoren: Lars H. Lindner, Dimosthenis Andreou, Sebastian Bauer, Stefan Bielack, Matthias Grube, Wolfgang Hartmann, Stefanie Hecker-Nolting, Attila Kollár, Klaus Kraywinkel, Joanna Szkandera, Beate Timmermann, Per Ulf Tunn, Klaus Wörtler

1 Zusammenfassung

Das Osteosarkom ist der häufigste maligne Knochentumor und ist gekennzeichnet durch eine frühzeitige Mikrometastasierung. Durch Einführung einer systemischen Chemotherapie zusätzlich zur Tumorresektion konnte die Prognose der Patientinnen und Patienten (Pat.) deutlich verbessert werden [1, 2]. Eine multimodale Therapie unter Einsatz einer neoadjuvanten Chemotherapie gefolgt von der weiten Tumorresektion und einer adjuvanten Chemotherapie gilt heute daher als Therapiestandard. Es können somit 5-Jahres-Überlebensraten von 70% erreicht werden [3]. Mögliche Primärmetastasen müssen bei einem kurativen Therapieziel zusätzlich operativ entfernt werden. Eine hochdosierte Strahlentherapie ist nur im Falle einer unvollständigen Tumorresektion indiziert. Im Falle eines Rezidivs hat die vollständige Metastasektomie den größten Stellenwert. Eine Zweitlinienchemotherapie für Pat. in zweiter chirurgischer Remission wird häufig durchgeführt, ist jedoch nicht durch prospektive Studien belegt.

2 Grundlagen

2.1 Definition und Basisinformation

Das Osteosarkom ist eine mesenchymale Tumorerkrankung, die durch die Bildung von unreifer Knochensubstanz (Osteoid) charakterisiert ist. Schon bei der Erstdiagnose muss eine hämatogene Metastasierung angenommen werden. Prädilektionsstellen sind die Metaphysen der langen Röhrenknochen (v.a. die Knieregion mit distalem Femur und proximaler Tibia aber auch der distale Humerus), seltener kommt es zu einem Befall der Wirbelsäule und des Beckenskeletts. Bei den meisten Pat. tritt nur eine singuläre Tumorerkrankung auf [4, 6].

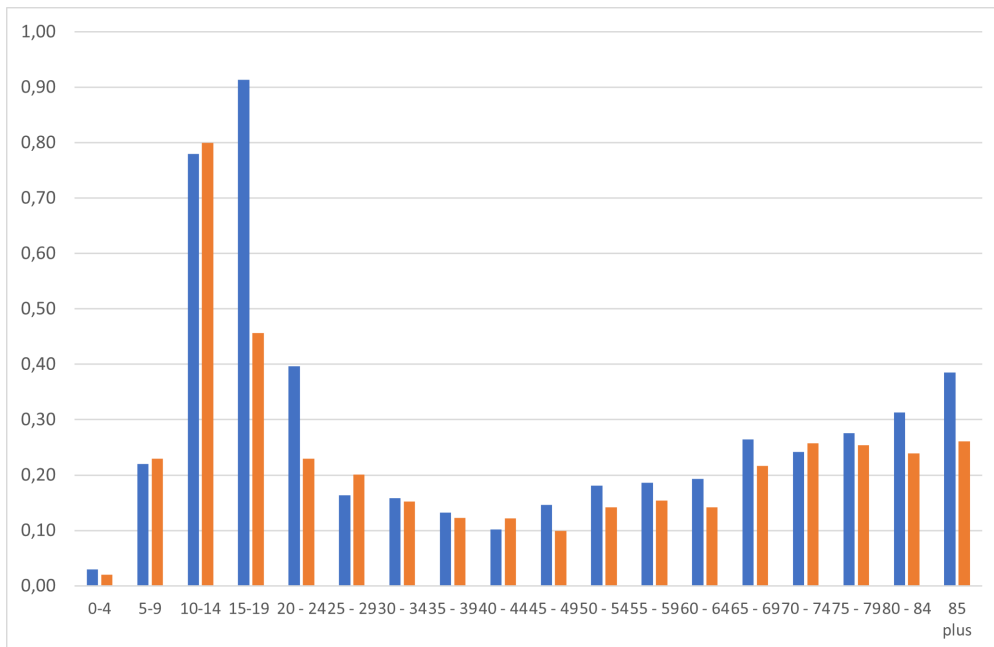
2.2 Epidemiologie

Das Osteosarkom ist selten mit einer jährlichen Inzidenz von etwa 0,2-0,3/100.000 Personen (rohe Erkrankungsrate). In Deutschland wurden in den Landeskrebsregistern bzw. im Deutschen Kinderkrebsregister zwischen 2010 und 2019 bundesweit 1934 Fälle erfasst, davon 885 bei Frauen und Mädchen. Die Erkrankung macht knapp ein Viertel der bösartigen Tumoren der Knochen aus. Ein deutlicher Altersgipfel liegt im 2. Lebensjahrzent, dort liegt bei mehr als der Hälfte der bösartigen Knochentumoren ein Osteosarkom vor. In europäischen Registern findet sich ein weiterer Häufigkeitsgipfel in der 7. und 8. Lebensdekade [7]. Die insgesamt etwas höhere Inzidenz beim männlichen Geschlecht ergibt sich vor allem aus den deutlich höheren Erkrankungsraten im Alter zwischen 15 und 24 Jahren ab ([Abbildung 1](#)). Entsprechend liegt das mediane Erkrankungsalter bei Männern mit 30 Jahren deutlich unter dem bei Frauen (40 Jahre).

Etwas mehr als die Hälfte der Fälle betrifft die langen Röhrenknochen der unteren Extremität, wobei dieser Anteil im Kindes- und Jugendalter über 70% liegt und mit dem Alter immer weiter

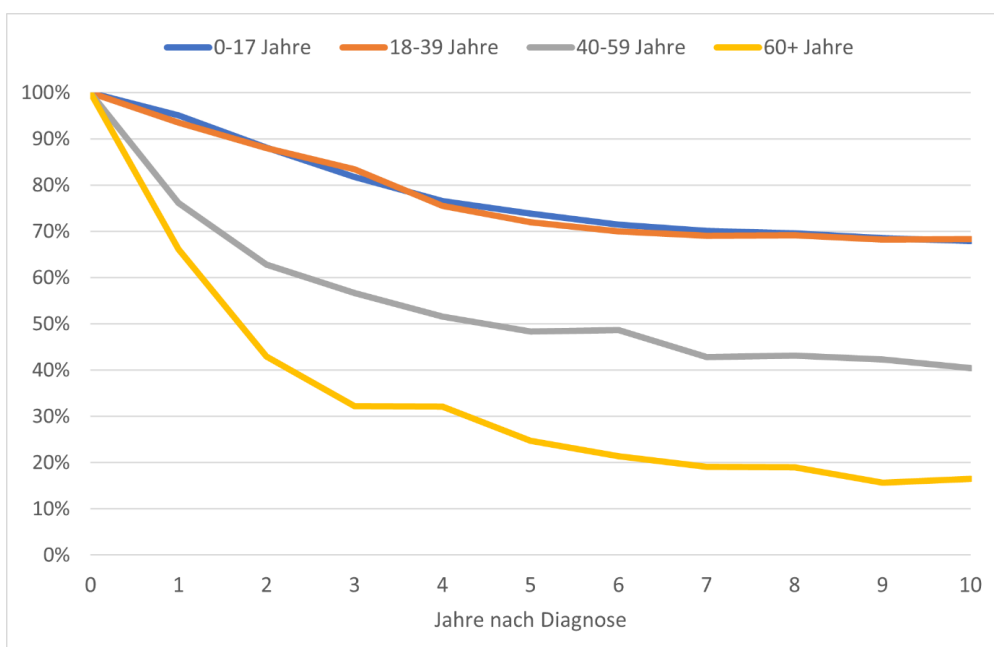
zurückgeht. Die relativen 10-Jahres-Überlebensraten liegen sowohl bei Kindern und Jugendlichen als auch bei jungen Erwachsenen (bis 39 Jahre) bei rund 68% und sinken im mittleren und höheren Erwachsenenalter deutlich ab (40-65 Jahre 40%, ab 65 Jahre: 15%) (Abbildung 2).

Abbildung 1: Jährliche Inzidenzraten des Osteosarkoms in Deutschland nach Alter und Geschlecht (je 100.000 Personen, 2010-2019)



Legende:
Blau = männlich; rot = weiblich

Abbildung 2: Relative Überlebensraten nach Diagnose eines Osteosarkoms in Deutschland, nach Altersgruppe, Periode 2015-2019*



Legende:
* Ergebnisse für die Altersgruppe 0-17 Jahre bereitgestellt durch das Deutsche Kinderkrebsregister (2010-2019)

2.3 Pathogenese

Das Osteosarkom ist ein meist hochaggressives knocheneigenes Sarkom, das von pluripotenten mesenchymalen Vorläuferzellen ausgeht. Konventionelle Osteosarkome zeichnen sich zumeist durch eine hohe genomische Instabilität mit komplexem Karyotyp und zahlreichen numerischen

und strukturellen Aberrationen aus [8]. Veränderungen in *TP53* und *RB1* sind die häufigsten rekurrierenden Veränderungen. Etwa 80% der Osteosarkome weisen zusätzlich Veränderungen auf, die auch bei Krebserkrankung mit Defekten im homologen Reparatursystem gefunden werden [9].

2.4 Risikofaktoren

Es sind mehrere Risikofaktoren für die Genese eines Osteosarkoms bekannt:

- **Strahlentherapie** (typisches Zeitintervall 12-16 Jahre)
- **Chemotherapie** (v.a. alkylierende Substanzen)
- **Morbus Paget** (bei Pat. > 40 Jahre)
- **Genetisches Prädispositionssyndrom** (z.B. *RB1*-Mutation beim Retinoblastom, *TP53*-Mutation beim Li-Fraumeni-Syndrom, *RECQL4*-Mutation beim Rothmund-Thomson-Syndrom, *RECQL4*-Mutation beim RAPADILINO-Syndrom und *BLM*- und *WRN*-Mutation beim Bloom- und Werner-Syndrom).

3 Vorbeugung und Früherkennung

Es gibt keine Evidenz für wirksame Maßnahmen zur Vorbeugung und Früherkennung in der Bevölkerung. Ausgenommen sind Personen mit bekannter hereditärer Disposition.

4 Klinisches Bild

Leitsymptom ist der häufig über Wochen bestehende, belastungsunabhängige Schmerz der betroffenen Region. Zusätzlich kann es zu einer Schwellung oder zu einer Funktionseinschränkung kommen. In etwa 10% der Fälle liegt zum Zeitpunkt der Diagnose bereits eine pathologische Fraktur vor [10]. Allgemeinsymptome wie Fieber, Gewichtsverlust oder ein verminderter Allgemeinzustand kommen meist nicht vor.

Bei Osteosarkomen im Kieferbereich können Lockerungen der Zähne und Schwellungen Früh-symptome sein.

Bei ca. 10-20% der Pat. können bei der Erstdiagnose in der Bildgebung bereits Makrometastasen nachgewiesen werden. Zielorgan ist am häufigsten die Lunge, gefolgt von den Knochen. Bei den übrigen 80-90% der Pat. muss zum Zeitpunkt der Erstdiagnose eine Mikrometastasierung angenommen werden. Der Nachweis einer Metastasierung bei Erstdiagnose resultiert in einer schlechteren Prognose [11].

5 Diagnose

5.1 Diagnostik

Sorgfältige Anamnese und komplette körperliche Untersuchung sind Grundlage rationeller Diagnostik. Empfohlen werden folgende diagnostische Maßnahmen (siehe [Tabelle 1](#), [2](#) und [3](#)).

Tabelle 1: Diagnostik bei neu aufgetretenen Symptomen

- Röntgenaufnahmen des betroffenen Knochens und der benachbarten Gelenke in 2 Ebenen
- Magnetresonanztomografie (MRT) des Lokalbefundes nach standardisiertem Protokoll*
- Biopsie**

Legende:

**Bei der initialen Diagnostik muss die MRT eine T1-gewichtete Darstellung des gesamten tumortragenden Knochens in der langen Achse beinhalten, um Skip-Läsionen nachzuweisen bzw. auszuschließen.*

Anschließend sollte auf eine hochauflösende Spule gewechselt und der Tumor mit dem benachbarten Gelenk abgebildet werden (kleines Abbildungsfeld), um die lokale Tumorausbreitung exakt darzustellen. Die Schichtorientierung in der langen Achse richtet sich dabei nach der Anatomie des benachbarten Gelenks (an Hand-, Schulter- und Hüftgelenk koronar, an Knie- und Sprunggelenk sagittal). Folgende Pulssequenzen müssen mindestens durchgeführt werden:

Lange Achse: STIR, T1-gewichtet vor und nach iv. Kontrastmittelgabe (inkl. Bildsubtraktion)

Kurze Achse: T2-gewichtet, T1-gewichtet mit Fettsuppression nach iv. Kontrastmittelgabe

***Die Biopsie kann sowohl als Stanzbiopsie als auch als offene Biopsie durchgeführt werden. Wichtig ist, dass genügend Material gewonnen wird und ein in der Knochensarkomtherapie erfahrener Operateur von Anfang an in die Diagnostik mit einbezogen wird.*

Wenn sich die Verdachtsdiagnose eines Osteosarkoms in der Biopsie bestätigt hat, ist eine Ausbreitungsdiagnostik (Staging) indiziert (siehe [Tabelle 2](#)). Sie orientiert sich an den häufigsten Lokalisationen von Metastasen bei Pat. mit Osteosarkom.

Tabelle 2: Ausbreitungsdiagnostik

<ul style="list-style-type: none">• Computertomografie (CT) des Thorax• Skelettszintigrafie oder alternativ Ganzkörper FDG-PET/CT oder FDG-PET/MRT

Tabelle 3: Weitere Diagnostik

Labor
<ul style="list-style-type: none">• Großes Blutbild und Leukozytendifferenzierung• Serumchemie (inkl. AP und LDH)• Gerinnung• Virologie (Hepatitis A-C, HIV)
Funktionelle Diagnostik
<ul style="list-style-type: none">• Echokardiographie, EKG• Kreatinin-Clearance• Audiometrie• Lungenfunktionsdiagnostik bei pulmonalen Metastasen

Für das Osteosarkom existieren keine spezifischen Laborparameter. Bestimmte Parameter sollten vor bzw. auch im Rahmen der neo- und adjuvanten Chemotherapie bestimmt werden.

Eine apparative funktionelle Diagnostik dient zur Beurteilung der Therapiefähigkeit vor bzw. zur Beurteilung der Organtoxizitäten während der Chemotherapie. Für Pat. mit noch bestehendem Kinderwunsch sollten fertilitätserhaltende Maßnahmen frühzeitig besprochen und ggf. durchgeführt werden.

5.2 Klassifikation

5.2.1 Histologische Subtypen

Die histologische Klassifikation erfolgt anhand der aktuellen WHO-Klassifikation für Tumoren des Weichgewebes und des Knochens (2020). Die meisten Osteosarkome sind hochmaligne Tumoren (high grade; G3), es kommen aber auch Formen mit intermediärer (G2) oder geringer Malignität (G1) vor (siehe [Tabelle 4](#)).

Am häufigsten treten die hochmalignen konventionellen Osteosarkome (80-90%) auf, die im Markraum des Knochens (intramedullär) entstehen. Parosteale und periosteale Osteosarkome gehen von der Knochenoberfläche aus.

Extraskelettale Osteosarkome werden nach der WHO-Klassifikation den Weichteilsarkomen zugeordnet.

Selten kann es zum Auftreten von einem multifokalen Osteosarkom kommen. Hierbei ist es schwierig zu unterscheiden, ob es sich bei den Läsionen um mehrere, synchrone, primäre Osteosarkomherde oder um Metastasen handelt.

Sekundäre Osteosarkome treten beispielsweise im Kontext eines Morbus Paget des Knochens oder bei Zustand nach Bestrahlung auf.

Tabelle 4: WHO-Klassifikation Osteosarkome 2020 (modifiziert)

Malignitätsgrad	Osteosarkom Subtyp
Grad 1 (low-grade)	<ul style="list-style-type: none"> • Parosteales Osteosarkom • Niedrigmalignes zentrales Osteosarkom
Grad 2 (intermediär)	<ul style="list-style-type: none"> • Periostales Osteosarkom
Grad 3 (high-grade)	<ul style="list-style-type: none"> • Osteosarkom mit folgenden Subtypen: <ul style="list-style-type: none"> ◦ Konventionelles Osteosarkom* ◦ Teleangiektatisches Osteosarkom ◦ Kleinzelliges Osteosarkom • Hochmalignes Oberflächenosteosarkom

Legende:

**Beim konventionellen Osteosarkom werden je nach histologischem Muster osteoblastische, chondroblastische und fibroblastische Typen unterschieden. Dem konventionellen Osteosarkom werden zudem morphologische Varianten wie das Riesenzell-reiche, das Osteoblastom-ähnliche oder das epitheloide Osteosarkom zugerechnet.*

5.2.2 Stadieneinteilung

Die Klassifikation der Ausdehnung des Primärtumors und der Metastasierung erfolgt auf der Basis der TNM-Kriterien des *American Joint Committee on Cancer* (AJCC) (siehe [Tabelle 5](#)).

Tabelle 5: TNM-Klassifikation der Knochentumoren

T - Primärtumor	
TX:	Primärtumor kann nicht beurteilt werden
T0:	Kein Anhalt für Primärtumor.
<i>Extremitätenskelett, Rumpf, Schädel und Gesichtsknochen</i>	
T1:	Tumor 8 cm oder weniger in größter Ausdehnung
T2:	Tumor mehr als 8 cm in größter Ausdehnung
T3:	Diskontinuierliche Ausbreitung im primär befallenen Knochen
<i>Wirbelsäule</i>	
T1:	Tumor begrenzt auf ein einzelnes Wirbelsegment* oder zwei benachbarte Wirbelsegmente
T2:	Tumor begrenzt auf drei benachbarte Wirbelsegmente*
T3:	Tumor begrenzt auf vier benachbarte Wirbelsegmente*
T4a:	Tumor infiltriert den Wirbelkanal
T4b:	Tumor infiltriert die großen Gefäße oder Tumorthrombose innerhalb der großen Gefäße
<i>*die fünf Wirbelsäulensegmente sind: rechter Pedikel, rechter Wirbelkörper, linker Wirbelkörper, linker Pedikel, hinteres Element</i>	
<i>Becken</i>	
T1a:	Tumor 8 cm oder weniger in größter Ausdehnung und begrenzt auf ein einzelnes Segment* des Beckens ohne extraossäre Ausbreitung
T1b:	Tumor mehr als 8 cm in größter Ausdehnung und begrenzt auf ein einzelnes Segment* des Beckens ohne extraossäre Ausbreitung
T2a:	Tumor 8 cm oder weniger in größter Ausdehnung und begrenzt auf ein einzelnes Segment* des Beckens mit extraossärer Ausbreitung oder zwei benachbarte Segmente* des Beckens ohne extraossäre Ausbreitung
T2b:	Tumor mehr als 8 cm in größter Ausdehnung und begrenzt auf ein einzelnes Segment* des Beckens mit extraossärer Ausbreitung oder zwei benachbarte Segmente* des Beckens ohne extraossäre Ausbreitung
T3a:	Tumor 8 cm oder weniger in größter Ausdehnung und begrenzt auf zwei benachbarte Segmente* des Beckens mit extraossärer Ausbreitung
T3b:	Tumor mehr als 8 cm in größter Ausdehnung und begrenzt auf zwei benachbarte Segmente* des Beckens mit extraossärer Ausbreitung
T4a:	Tumor mit Beteiligung von drei Segmenten* des Beckens oder Überkreuzung des Sakroiliakal-Gelenks in das sakrale Neuroforamen
T4b:	Tumor umschließt die äußeren Iliakalgefäße oder makroskopisch nachweisbare Tumorthrombose in großen Beckengefäßen
<i>*die vier Beckensegmente sind: Os sacrum, Beckenschaukel, Acetabulum/Periacetabulum und Beckenäste, Symphyse</i>	
N - Regionäre Lymphknoten	
NX:	Regionäre Lymphknoten können nicht beurteilt werden
N0:	Keine regionären Lymphknotenmetastasen
N1:	Regionäre Lymphknotenmetastasen

M - Fernmetastasen			
M0:	Keine Fernmetastasen.		
M1:	Fernmetastasen		
M1a:	Lunge		
M1b:	Andere Fernmetastasen		
Stadiengruppierung (Extremitätenskelett, Rumpf, Schädel, Gesichtsknochen)			
Stadium IA	T1	N0 M0	G1/GX Niedriggradig
Stadium IB	T2, T3	N0 M0	G1/GX Niedriggradig
Stadium IIA	T1	N0 M0	G2, G3 Hochgradig
Stadium IIB	T2	N0 M0	G2, G3 Hochgradig
Stadium III	T3	N0 M0	G2, G3 Hochgradig
Stadium IVA	Jedes T	N0 M1a	Jedes G
Stadium IVB	Jedes T	N1 Jedes M	Jedes G
	Jedes T	Jedes N M1b	Jedes G

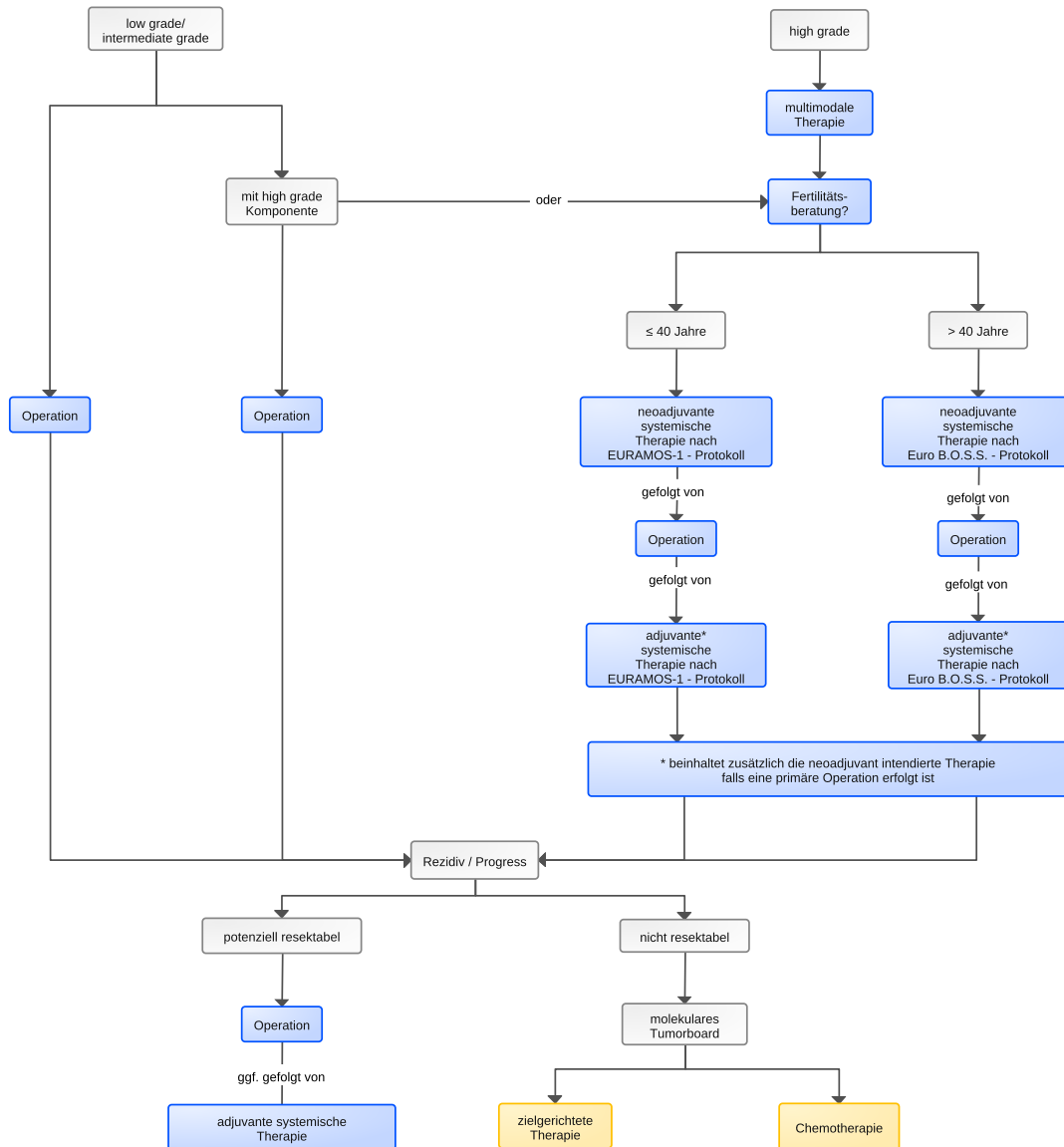
6 Therapie

6.1 Therapiestruktur

Die Therapiefestlegung für Pat. mit Osteosarkom sollte in einem interdisziplinären Tumorboard und an einem Zentrum erfolgen, das Erfahrung mit der Behandlung von Osteosarkom-Pat. hat.

Da im Falle eines lokalisierten high-grade Osteosarkoms schon bei Erstdiagnose eine subklinische Metastasierung angenommen werden muss, erfolgt in der Regel die Durchführung einer neoadjuvanten Chemotherapie gefolgt von der Resektion und einer anschließenden adjuvanten Chemotherapie. Ist der Primärtumor bereits reseziert, so erfolgt die gesamte Chemotherapie adjuvant. Der Algorithmus für die Erstlinientherapie ist in [Abbildung 3](#) dargestellt.

Abbildung 3: Therapie des Osteosarkoms



Legende:

■ = kurativ intendierte Therapie, ■ = palliative Therapie

*beinhaltet zusätzlich die neoadjuvant intendierte Therapie, falls eine primäre Operation erfolgt ist

6.1.1 Erstlinientherapie

6.1.1.1 Low-grade Osteosarkome

Bei low-grade Osteosarkomen (parosteales und niedrigmalignes zentrales Osteosarkom) erfolgt die Therapie, aufgrund des geringen Metastasierungspotentials, primär chirurgisch. Im Falle des Nachweises einer high-grade Komponente (Dedifferenzierung), kann jedoch eine Chemotherapie in Erwägung gezogen werden [12]. Kleinere dedifferenzierte Areale stellen beim niedrigmalignen zentralen Osteosarkom noch keine eindeutige Indikation für eine Chemotherapie dar [13, 14].

6.1.1.2 Periostales Osteosarkom

Bei Pat. mit periostealem Osteosarkom (intermediäres Risiko) konnte der Nutzen einer Chemotherapie nicht belegt werden [13, 15].

6.1.1.3 High-grade Osteosarkom

6.1.1.3.1 Chemotherapie

Der Stellenwert einer Chemotherapie bei high-grade Osteosarkomen ab dem Zeitpunkt der Primärdiagnose ist unbestritten. Obwohl formal kein Überlebensvorteil für die neoadjuvante/adjuvante gegenüber der alleinigen adjuvanten Chemotherapie gezeigt werden konnte [16], wird die neoadjuvante/adjuvante Chemotherapie favorisiert. Dies gilt insbesondere, falls sich im Falle eines guten Tumoransprechens eine Verbesserung der Operabilität erwarten lässt [6, 17, 18].

Das Ansprechen auf eine neoadjuvante Chemotherapie gilt als wichtiger Prognosefaktor. So konnte gezeigt werden, dass die 5-Jahres-Überlebensraten für Pat. mit gutem histopathologischem Ansprechen ($\geq 90\%$ Nekroserate) wesentlich höher ist als für Pat. mit geringerem Ansprechen (71-80% bzw. 45-60% Nekroserate) [6, 19, 21].

Doxorubicin, Cisplatin, hoch dosiertes Methotrexat (HD-MTX) und Ifosfamid haben eine nachgewiesene Antitumorwirksamkeit beim Osteosarkom und werden im Rahmen der Erstlinientherapie eingesetzt. Je nach Pat.alter werden unterschiedliche Chemotherapieprotokolle empfohlen. HD-MTX mit einer Dosis von 12 g/m^2 wird aufgrund der höheren Toxizität standardmäßig nur bei jüngeren Pat. (≤ 40 Jahre) eingesetzt und bei den älteren Pat. durch Ifosfamid ersetzt. Bei schlechtem Therapieansprechen besteht hier die Möglichkeit, HD-MTX mit einer etwas geringeren Dosierung von 8 g/m^2 zu ergänzen (s.u.).

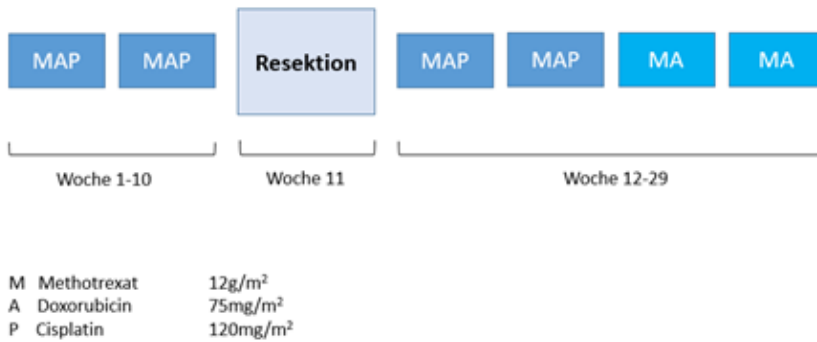
Retrospektive Daten konnten zeigen, dass das Zeitintervall zwischen der Tumorresektion und dem Beginn der adjuvanten Chemotherapie Einfluss auf die Prognose hat [22]. Die adjuvante Chemotherapie sollte daher, wenn möglich, innerhalb von 21 Tagen nach der Resektion begonnen werden.

Pat., bei denen schon bei Erstdiagnose eine Metastasierung nachgewiesen wird, haben eine schlechtere Prognose als Pat. mit lokalem Tumornachweis. Lungenmetastasen sind dabei im Vergleich zu Knochenmetastasen prognostisch günstiger. Dennoch kann auch bei diesen Pat. durch den Einsatz einer multimodalen Therapie mit Chemotherapie und Resektion (Primärtumor und Metastasen) ein Langzeitüberleben zwischen 10-50% erreicht werden [23, 25]. Bzgl. der Wahl der Chemotherapie werden Pat. mit primärer Metastasierung analog zu den Pat. mit lokalisiertem Osteosarkom behandelt.

6.1.1.3.1.1 Pat. ≤ 40 Jahre

Die Therapie erfolgt in Analogie zum Standardarm im EURAMOS-1 Protokoll mit HD-MTX (12 g/m^2), Doxorubicin und Cisplatin (MAP-Chemotherapie; [Abbildung 4](#)). Die ersten 2 Zyklen MAP erfolgen neoadjuvant. Postoperativ folgen 2 weitere Zyklen MAP sowie 2 Zyklen HD-MTX und Doxorubicin (MA). Ergänzungen bzw. eine Intensivierung der Chemotherapie in Abhängigkeit vom histologischen Ansprechen im Rahmen der EURAMOS-1 Studie hatte zu keinen verbesserten Therapieergebnissen, wohl aber zu vermehrter Toxizität beigetragen [10, 26, 27].

Abbildung 4: MAP-Chemotherapieprotokoll

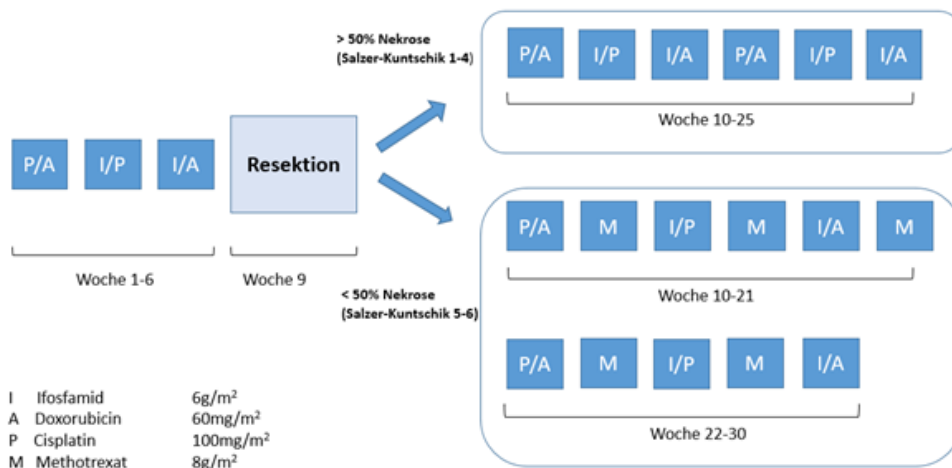


Basierend auf den Ergebnissen einer randomisierten amerikanischen Studie, welche einen Vorteil für das Gesamtüberleben nach Zugabe des Immunmodulators liposomales Muramyl-Tripeptid-Phosphatidyl-Ethanolamin (L-MTP-PE) zur postoperativen Chemotherapie gezeigt hat, wurde dieser in Kombination mit Chemotherapie zur Behandlung komplett resezierter, lokalisierter OsteosarkomPat. < 30 Jahre zugelassen [28]. Nach Auffassung verschiedener europäischer und amerikanischer Osteosarkom-Gruppen reichen diese Daten jedoch nicht aus, um den routinemäßigen Einsatz dieser Substanz außerhalb kontrollierter Studien zu befürworten [29].

6.1.1.3.1.2 Pat. > 40 Jahre

Aufgrund der schlechteren Verträglichkeit von HD-MTX in dieser Altersgruppe erfolgt eine Therapie in Analogie zum Euro-B.O.S.S. Protokoll mit Doxorubicin, Cisplatin und Ifosfamid (Abbildung 5) [30]. Ein schlechtes histologisches Ansprechen gilt auch für ältere Pat. als negativer Prognosefaktor. Die Hinzunahme von HD-MTX in reduzierter Dosis (8 g/m²) bietet in diesem Fall eine zusätzliche Option (< 50% Nekrose bzw. Salzer-Kuntschik Grad 5-6) [30].

Abbildung 5: Euro-B.O.S.S.-Protokoll



6.1.1.4 High-grade kraniofaziale Osteosarkome/Kiefer-Osteosarkome

Obwohl das Risiko für eine Fernmetastasierung als etwas niedriger eingeschätzt wird, sollte die Therapie von High-grade kraniofaziale Osteosarkomen/Kiefer-Osteosarkomen in Analogie zu den high-grade Osteosarkomen in anderer Lokalisation durchgeführt werden [7]. Die Prognose in Kombination mit einer prä- und/oder postoperativen Chemotherapie gilt als gut [30, 33]. Aufgrund der operativ meist schwer zugänglichen Lokalisation kann sich die Verabreichung der gesamten perioperativen Chemotherapie im neoadjuvanten Setting mit engmaschiger Überwachung als vorteilhaft erweisen [34].

6.2 Lokaltherapie

6.2.1 Operation

Die Operation sollte ausschließlich von in der Knochensarkomchirurgie erfahrenen Operateuren durchgeführt werden, die auch die notwendigen rekonstruktiven Verfahren beherrschen. Das Erreichen einer R0 Resektion ist das definierte Ziel der Operation. In den meisten Fällen ist ein extremitätenerhaltendes Vorgehen möglich.

Es ist anzustreben, bereits die Biopsie eines Osteosarkoms in dem Zentrum durchzuführen, in dem auch die nachfolgende Tumoresektion vorgenommen wird. Eine große retrospektive Auswertung der Daten der Cooperativen OsteoSarkom Studiengruppe (COSS) zeigte, dass das Lokalrezidivrisiko nach einer Biopsie außerhalb des Zentrums mehr als doppelt so hoch ist, als wenn die Biopsie im Zentrum durchgeführt wird [35] – ein erschütternder Befund, wenn man berücksichtigt, dass die Entwicklung eines Lokalrezidivs mit einer dramatischen Verschlechterung der Überlebenswahrscheinlichkeit einhergeht. Dieselbe Auswertung unterstrich des Weiteren die Bedeutung der Behandlung der Pat. in erfahrenen Zentren, da ein Extremitätenerhalt in high-volume Kliniken bei 70% der Pat. realisiert werden konnte, verglichen zu 51% in low-volume Kliniken [35].

In Abhängigkeit vom Ausmaß der Knochendestruktion besteht, vor allem im Bereich der langen Röhrenknochen, das Risiko einer pathologischen Fraktur [35], welches nach vor allem offenen Biopsien etwas weiter erhöht sein kann. Um das Risiko pathologischer Frakturen im Bereich der langen Röhrenknochen unter der neoadjuvanten Chemotherapie zu reduzieren, kann eine vorübergehende Teilentlastung oder sogar die vollständige Entlastung der betroffenen unteren Extremität sinnvoll sein. Eine Entlastung geht aber auch mit einer Muskelatrophie und sekundärer Osteopenie einher, so dass sie nicht pauschal zu empfehlen ist. Da kein Risiko-Score für die Entwicklung von pathologischen Frakturen existiert, ist die Fragestellung der Notwendigkeit einer Teilentlastung oder Entlastung mit dem primär biopsierenden Orthopäden/Unfallchirurgen individuell zu besprechen.

Unter Berücksichtigung der häufig metaphysären Lokalisation des Osteosarkoms an den Extremitäten dominiert die Defektrekonstruktion mittels Tumorendoprothesen. Vorteile sind eine schnelle Vollbelastung der betroffenen Extremität und das gute funktionelle Ergebnis. Das 5-Jahres Implantatüberleben beträgt für den proximalen Femurersatz 78%, für den distalen Femurersatz 65% und für den proximalen Tibiaersatz 61%. Der häufigste Grund für eine sekundäre Amputation ist das Lokalrezidiv (63%) gefolgt von der periprothetischen Infektion (34%) [36].

Bei sehr jungen Pat. (< 5 Jahre) ist die Amputationsrate aufgrund der eingeschränkten Rekonstruktionsmöglichkeiten deutlich erhöht. Bei Osteosarkomen im Bereich des Femurs und der proximalen Tibia ist bei den jungen Pat. die Umkehrplastik eine sinnvolle Alternative zur Amputation oder der Implantation von Wachstumsendoprothesen bei etwas älteren Kindern. Bei der Umkehrplastik handelt es sich in aller Regel um einen einmaligen operativen Eingriff. Mit der entsprechenden prothetischen Versorgung sind die Pat. funktionell und emotional nahezu im Einklang mit der Allgemeinbevölkerung [37].

6.2.2 Strahlentherapie

Eine Strahlentherapie kann in Betracht gezogen werden für primär nicht resektable Primärtumoren oder als adjuvante Therapie bei hohem Lokalrezidivrisiko und fehlenden Möglichkeiten für eine R0-Resektion. Das Osteosarkom gilt als relativ strahlenresistent. Daher sollten moderne, hochkonformale Strahlentherapietechniken wie die IMRT oder die Partikeltherapie mit Protonen oder Schwerionen gerade bei kurativer Intention in Erwägung gezogen werden, um

hohe lokale Dosierungen erreichen zu können. Im Falle einer R0-Resektion besteht keine Indikation für eine adjuvante Strahlentherapie. Eine Strahlentherapie kann aber auch im palliativen Therapieansatz als Alternative zur Operation und symptom- bzw. bedarfsorientiert zur Therapie von Metastasen eingesetzt werden.

6.2.3 Lokale Therapie von Metastasen

Die Therapie von Pat. mit primär metastasiertem Osteosarkom kann nach den gleichen Prinzipien wie bei Pat. ohne Metastasierung erfolgen. Für Pat. mit ausschließlich Lungenmetastasen, bei denen alle Herde chirurgisch entfernt werden konnten lag das 5-Jahresüberleben bei 44%. Waren auch andere Regionen betroffen, so lag das 5-Jahresüberleben lediglich bei 19% [38]. Zur palliativen Behandlung von Metastasen bei Frakturgefahr oder Schmerzen, kann eine lokale Strahlentherapie erwogen werden.

Nachdem L-MTP-PE bei dieser Pat.gruppe zu keinem Überlebensvorteil geführt hat, sollte es auch hier nicht außerhalb von klinischen Studien eingesetzt werden [39].

6.3 Besondere Situationen

6.3.1 Rezidiv

Die Therapie im Falle eines Rezidivs bzw. einer Metastasierung ist abhängig vom Zeitintervall zur Primärtherapie sowie von der Anzahl und Lokalisation der Metastasen [38]. So gelten z.B. ein krankheitsfreies Intervall $> 18-24$ Monate, ≤ 2 Lungenmetastasen sowie der einseitig pulmonale Befall ohne pleurale Beteiligung als günstige Prognosefaktoren.

Die Behandlung sollte bevorzugt an einem erfahrenen Zentrum durchgeführt werden.

6.3.1.1 Potential resektable Erkrankung

Die Therapie ist primär chirurgisch, sofern eine vollständige Entfernung des Lokalrezidivs und/oder der Metastasen erreicht werden kann. Etwa 1/3 der Pat. nach 2. chirurgischer Remissionen überleben länger als 5 Jahre [40]. Dies gilt auch für wiederholte Rezidive. Sollte ein chirurgisches Vorgehen nicht möglich sein, so können alternative Verfahren wie (stereotaktische) Radiotherapie, Radiofrequenzablation (RFA) oder Kryotherapie zur Therapie von Lungenmetastasen eingesetzt werden [7]. RFA und (stereotaktische) Radiotherapie können optional auch zur Therapie von Knochenmetastasen eingesetzt werden [41].

Die Rolle einer erneuten adjuvanten Chemotherapie nach Erreichen einer 2. chirurgischen Remission ist nicht eindeutig geklärt. So existieren retrospektive Analysen, die entweder keinen Vorteil, einen Vorteil lediglich in einer Subgruppe (z.B. Pat. mit ≥ 3 Lungenmetastasen), oder einen geringen Vorteil zeigen [38, 40, 42]. Wir empfehlen, bei Pat. mit frühem Rezidiv (innerhalb von 12 Monaten), multiplen Metastasen (≥ 3 Lungenmetastasen) oder pleuralem Befall, neben der Resektion aller manifesten Tumorherde den Einsatz einer Zweitlinienchemotherapie in Erwägung zu ziehen. Zum Einsatz kommen Carboplatin und Etoposid, hochdosiertes Ifosfamid alleine oder in Kombination mit Etoposid, Gemcitabin und Docetaxel [43, 45], sowie Cyclophosphamid und Topotecan [46]. Pat. mit einem späten, solitären pulmonalen Rezidiv profitieren nach derzeitigem Wissenstand nicht von einer zusätzlichen Salvage-Chemotherapie [47]. Eine weitere Behandlung im Sinne einer Erhaltungstherapie gehört in zweiter kompletter Remission nicht zum Therapiestandard.

6.3.1.2 Nicht-resektable Erkrankung

Bei Pat. mit nicht-resektablem Lokalrezidiv bzw. ausgedehnter Metastasierung erfolgt die Therapie in palliativer Intention. Bei diesen Pat. sollte die Vorstellung in einem molekularen Tumorboard in Erwägung gezogen werden.

In Abhängigkeit vom Allgemeinzustand und der bisher erfolgten Chemotherapie können die gleichen Therapieregime wie unter Kapitel 6.3.1.1 in Erwägung gezogen werden. Neben klassischen Chemotherapien kann auch der Einsatz zielgerichteter Substanzen (alleine oder in Kombination), für die in Phase-I/II-Studien eine Verlängerung des progressionsfreien Intervalls beobachtet werden konnte, erwogen werden (z.B. Sorafenib plus/minus Everolimus [48, 49], Gemcitabine/Sirolimus [50], Regorafenib [51, 52], Cabozantinib [53]).

Gegenstand aktueller Studien ist auch der Einsatz von Immuncheckpoint-Inhibitoren (ICI) bei Pat. mit fortgeschrittenem bzw. metastasiertem Osteosarkom. Im Falle des Nachweises einer Mikrosatelliten-Instabilität (MSI-H) bzw. einer Mismatch-Repair-Defizienz (dMMR) oder einer hohen Tumormutationslast (TMB-H) kann ggf. eine Therapie mit Pembrolizumab bzw. mit Nivolumab/Ipilimumab diskutiert werden [54, 56].

7 Rehabilitation

Operation, Strahlentherapie und medikamentöse Tumorthherapie können zu Therapiefolgestörungen unterschiedlichen Schweregrades führen, die gezielte rehabilitative Maßnahmen erfordern. Dazu kommen die besonderen psychischen und sozialen Auswirkungen einer Krebserkrankung von Jugendlichen und jungen Erwachsenen.

Die Pat. sollen über die Möglichkeiten ambulanter und stationärer Rehabilitationsmaßnahmen sowie weiterer Ansprüche, die sich aus dem Sozialrecht ergeben, frühzeitig informiert werden. Hinsichtlich der Rehabilitationsklinik sollen die Wünsche der Pat. berücksichtigt werden (§9 SGB IX). Dennoch sollte eine Empfehlung für eine Klinik mit onkologischem Schwerpunkt abgegeben werden, die besondere Erfahrung auch in der Altersgruppe der Pat. mit Osteosarkom hat. Des Weiteren ist Erfahrung mit Pat. nach großen Tumoroperationen des Skelettsystems sinnvoll, um eine gezielte Physiotherapie zu gewährleisten.

8 Nachsorge

Das Ziel der Nachsorge ist die Früherkennung eines Lokalrezidivs oder einer Metastasierung mit der Möglichkeit der Einleitung einer spezifischen Therapie sowie die Erfassung von Spätfolgen der Therapie.

Die Nachsorge (Tabelle 6) umfasst eine körperliche Untersuchung, eine Röntgenuntersuchung des Thorax bzw. alternativ ein Niedrigdosis-Thorax-CT (HR-CT), eine konventionelle Röntgenuntersuchung und MRT der Primärtumorregion sowie eine Spätfolgendagnostik. Die Bildgebungsintervalle sind in den ersten 2 Jahren alle 3 Monate, im 3. bis 5. Jahr halbjährlich und anschließend jährlich bis 10 Jahre nach Primärdiagnose. Bei Rezidivverdacht kann in Einzelfällen die Durchführung einer FDG-PET/CT oder FDG-PET MRT hilfreich sein.

Tabelle 6: Nachsorgeschema

Modalität	Zeitpunkt/Intervall (Monate)		
	0-24	24-60	>5 Jahre
	Alle 3 Monate	Alle 6 Monate	1 x jährlich
Rö-Thorax oder HR-CT-Thorax	x	x	x
Röntgen Primärtumorregion	x	x	x
MRT-Primärtumorregion	x	x	x

9 Literatur

1. Bielack SS, Machatschek JN, Flege S, Jürgens H. Delaying surgery with chemotherapy for osteosarcoma of the extremities. *Expert Opin Pharmacother* 2004;5:1243-1256. DOI:10.1517/14656566.5.6.1243
2. Bernthal NM, Federman N, Eilber FR et al. Long-term results (>25 years) of a randomized, prospective clinical trial evaluating chemotherapy in patients with high-grade, operable osteosarcoma. *Cancer* 2012;118:5888-5893. DOI:10.1002/cncr.27651
3. Anninga JK, Gelderblom H, Fiocco M et al. Chemotherapeutic adjuvant treatment for osteosarcoma: where do we stand? *Eur J Cancer* 2011;47:2431-2445. DOI:10.1016/j.ejca.2011.05.030
4. Ozaki T, Flege S, Liljenqvist U et al. Osteosarcoma of the spine: experience of the Cooperative Osteosarcoma Study Group. *Cancer* 2002;94:1069-1077. PMID:11920477
5. Bielack S, Jürgens H, Jundt G et al. Osteosarcoma: the COSS experience. *Cancer Treat Res* 2009;152:289-308. DOI:10.1007/978-1-4419-0284-9_15
6. Bielack SS, Kempf-Bielack B, Delling G et al. Prognostic factors in high-grade osteosarcoma of the extremities or trunk: an analysis of 1,702 patients treated on neoadjuvant cooperative osteosarcoma study group protocols. *J Clin Oncol* 2002;20:776-790. DOI:10.1200/JCO.2002.20.3.776
7. Gatta G, Capocaccia R, Botta L et al. Burden and centralised treatment in Europe of rare tumours: results of RARECAREnet-a population-based study. *Lancet Oncol*. 2017;18:1022-1039. DOI:10.1016/S1470-2045(17)30445-X
8. Smida J, Baumhoer D, Rosemann M et al. Genomic alterations and allelic imbalances are strong prognostic predictors in osteosarcoma. *Clin Cancer Res* 2010;16:4256-4267. DOI:10.1158/1078-0432.CCR-10-0284
9. Kovac M, Blattmann C, Ribi S et al. Exome sequencing of osteosarcoma reveals mutation signatures reminiscent of BRCA deficiency. *Nat Commun* 2015;6:8940. DOI:10.1038/ncomms9940
10. Smeland S, Bielack SS, Whelan J et al. Survival and prognosis with osteosarcoma: outcomes in more than 2000 patients in the EURAMOS-1 (European and American Osteosarcoma Study) cohort. *Eur J Cancer* 2019;109:36-50. DOI:10.1016/j.ejca.2018.11.027
11. Kaste SC, Pratt CB, Cain AM, Jones-Wallace DJ, Rao BN. Metastases detected at the time of diagnosis of primary pediatric extremity osteosarcoma at diagnosis: imaging features. *Cancer* 1999;86:1602-1608. PMID:10526292
12. Ruengwanichayakun P, Gambarotti M, Frisoni T et al. Parosteal osteosarcoma: a monocentric retrospective analysis of 195 patients. *Hum Pathol* 2019;91:11-18. DOI:10.1016/j.humpath.2019.05.009

13. Berner K, Johannesen TB, Bruland ØS. Clinical epidemiology of low-grade and dedifferentiated osteosarcoma in Norway during 1975 and 2009. *Sarcoma* 2015;2015:917679. DOI:10.1155/2015/917679
14. Grimer RJ, Bielack S, Flege S et al. Periosteal osteosarcoma - a European review of outcome. *Eur J Cancer* 2005;41:2806-2811. DOI:10.1016/j.ejca.2005.04.052
15. Cesari M, Alberghini M, Vanel D et al. Periosteal osteosarcoma: a single-institution experience. *Cancer* 2011;117:1731-1735. DOI:10.1002/cncr.25718
16. Goorin AM, Schwartzentruber DJ, Devidas M et al. Presurgical chemotherapy compared with immediate surgery and adjuvant chemotherapy for nonmetastatic osteosarcoma: Pediatric Oncology Group Study POG-8651. *J Clin Oncol* 2003;21:1574-1580. DOI:10.1200/JCO.2003.08.165
17. Grohar PJ, Janeway KA, Mase LD, Schiffman JD. Advances in the treatment of pediatric bone sarcomas. *Am Soc Clin Oncol Educ Book* 2017;37:725-735. DOI:10.1200/EDBK_175378
18. Bielack S, Cable MG, Gorlick R et al. Osteosarcoma - approach to therapy. In: Arndt CAS, ed. *Sarcomas of Bone and Soft Tissues in Children and Adolescents*. Cham: Springer International Publishing; 2021:91-109. DOI:10.1007/978-3-030-51160-9_8
19. Bacci G, Bertoni F, Longhi A et al. Neoadjuvant chemotherapy for high-grade central osteosarcoma of the extremity. Histologic response to preoperative chemotherapy correlates with histologic subtype of the tumor. *Cancer* 2003;97:3068-3075. DOI:10.1002/cncr.11456
20. Hauben EI, Weeden S, Pringle J, Van Marck EA, Hogendoorn PC. Does the histological subtype of high-grade central osteosarcoma influence the response to treatment with chemotherapy and does it affect overall survival? A study on 570 patients of two consecutive trials of the European Osteosarcoma Intergroup. *Eur J Cancer* 2002;38:1218-1225. DOI:10.1016/s0959-8049(02)00037-0
21. Bacci G, Longhi A, Versari M, Mercuri M, Briccoli A, Picci P. Prognostic factors for osteosarcoma of the extremity treated with neoadjuvant chemotherapy: 15-year experience in 789 patients treated at a single institution. *Cancer* 2006;106:1154-1161. DOI:10.1002/cncr.21724
22. Imran H, Enders F, Krailo M et al. Effect of time to resumption of chemotherapy after definitive surgery on prognosis for non-metastatic osteosarcoma. *J Bone Joint Surg Am* 2009;91:604-612. DOI:10.2106/JBJS.H.00449
23. Mialou V, Philip T, Kalifa C et al. Metastatic osteosarcoma at diagnosis: prognostic factors and long-term outcome - the French pediatric experience. *Cancer* 2005;104:1100-1109. DOI:10.1002/cncr.21263
24. Kager L, Zoubek A, Pötschger U et al. Primary metastatic osteosarcoma: presentation and outcome of patients treated on neoadjuvant Cooperative Osteosarcoma Study Group protocols. *J Clin Oncol* 2003 May;21:2011-2018. DOI:10.1200/JCO.2003.08.132
25. Aljubran AH, Griffin A, Pintilie M, Blackstein M. Osteosarcoma in adolescents and adults: survival analysis with and without lung metastases. *Ann Oncol* 2009;20:1136-1141. DOI:10.1093/annonc/mdn731 Erratum in: *Ann Oncol* 2021;32:424. PMID:19153114
26. Bielack SS, Smeland S, Whelan JS et al. methotrexate, doxorubicin, and cisplatin (MAP) plus maintenance pegylated interferon alfa-2b versus MAP alone in patients with resectable high-grade osteosarcoma and good histologic response to preoperative MAP: first results of the EURAMOS-1 good response randomized controlled trial. *J Clin Oncol* 2015;33:2279-2287. doi: 10.1200/JCO.2014.60.0734. Erratum in: *J Clin Oncol* 2016;34:4059. PMID:26033801

27. Marina NM, Smeland S, Bielack SS et al. Comparison of MAPIE versus MAP in patients with a poor response to preoperative chemotherapy for newly diagnosed high-grade osteosarcoma (EURAMOS-1): an open-label, international, randomised controlled trial. *Lancet Oncol* 2016;17:1396-1408. DOI:[10.1016/S1470-2045\(16\)30214-5](https://doi.org/10.1016/S1470-2045(16)30214-5)
28. Meyers PA, Schwartz CL, Krailo MD et al. Osteosarcoma: the addition of muramyl tripeptide to chemotherapy improves overall survival - a report from the Children's Oncology Group. *J Clin Oncol* 2008;26:633-638. DOI:[10.1200/JCO.2008.14.0095](https://doi.org/10.1200/JCO.2008.14.0095)
29. Bielack SS, Marina N, Ferrari S et al. Osteosarcoma: the same old drugs or more? *J Clin Oncol* 2008;26:3102-3103. DOI:[10.1200/JCO.2008.17.1108](https://doi.org/10.1200/JCO.2008.17.1108)
30. Ferrari S, Bielack SS, Smeland S et al. EURO-B.O.S.S.: A European study on chemotherapy in bone-sarcoma patients aged over 40: Outcome in primary high-grade osteosarcoma. *Tumori* 2018;104:30-36. DOI:[10.5301/tj.5000696](https://doi.org/10.5301/tj.5000696)
31. Jasnau S, Meyer U, Potratz J et al. Craniofacial osteosarcoma Experience of the cooperative German-Austrian-Swiss osteosarcoma study group. *Oral Oncol* 2008;44:286-294. DOI:[10.1016/j.oraloncology.2007.03.001](https://doi.org/10.1016/j.oraloncology.2007.03.001)
32. Thariat J, Julieron M, Bouchet A et al. Osteosarcomas of the mandible: are they different from other tumor sites? *Crit Rev Oncol Hematol* 2012;82:280-295. DOI:[10.1016/j.critrevonc.2011.07.001](https://doi.org/10.1016/j.critrevonc.2011.07.001)
33. Baumhoer D, Brunner P, Eppenberger-Castori S, Smida J, Nathrath M, Jundt G. Osteosarcomas of the jaws differ from their peripheral counterparts and require a distinct treatment approach. Experiences from the DOESAK Registry. *Oral Oncol* 2014;50:147-153. DOI:[10.1016/j.oraloncology.2013.10.017](https://doi.org/10.1016/j.oraloncology.2013.10.017)
34. Frezza AM, Beale T, Bomanji J et al. Is [F-18]-fluorodeoxy-D-glucose positron emission tomography of value in the management of patients with craniofacial bone sarcomas undergoing neo-adjuvant treatment? *BMC Cancer* 2014;14:23. DOI:[10.1186/1471-2407-14-23](https://doi.org/10.1186/1471-2407-14-23)
35. Andreou D, Bielack SS, Carrle D et al. The influence of tumor- and treatment-related factors on the development of local recurrence in osteosarcoma after adequate surgery. An analysis of 1355 patients treated on neoadjuvant Cooperative Osteosarcoma Study Group protocols. *Ann Oncol* 2011;22:1228-1235. DOI:[10.1093/annonc/mdq589](https://doi.org/10.1093/annonc/mdq589)
36. Harges J, Guder W, Dudda M, Nottrott M, Podleska LE, Streitburger A. Aktuelle Ergebnisse der Tumorendoprothetik bei Jugendlichen und Erwachsenen [Current results of tumour endoprosthesis in adolescents and adults]. *Orthopade* 2019;48:744-751. German. DOI:[10.1007/s00132-019-03788-5](https://doi.org/10.1007/s00132-019-03788-5)
37. Grimsrud C, Killen C, Murphy M, Wang H, McGarry S. Long-term outcomes of rotation-plasty patients in the treatment of lower extremity sarcomas with cost analysis. *J Clin Orthop Trauma* 2020;11(Suppl 1):S149-S152. DOI:[10.1016/j.jcot.2019.06.003](https://doi.org/10.1016/j.jcot.2019.06.003)
38. Ferrari S, Briccoli A, Mercuri M et al. Postrelapse survival in osteosarcoma of the extremities: prognostic factors for long-term survival. *J Clin Oncol* 2003;21:710-715. DOI:[10.1200/JCO.2003.03.141](https://doi.org/10.1200/JCO.2003.03.141)
39. Chou AJ, Kleinerman ES, Krailo MD et al. Addition of muramyl tripeptide to chemotherapy for patients with newly diagnosed metastatic osteosarcoma: a report from the Children's Oncology Group. *Cancer* 2009;115:5339-5348. DOI:[10.1002/cncr.24566](https://doi.org/10.1002/cncr.24566)
40. Kempf-Bielack B, Bielack SS, Jürgens H et al. Osteosarcoma relapse after combined modality therapy: an analysis of unselected patients in the Cooperative Osteosarcoma Study Group (COSS). *J Clin Oncol* 2005;23:559-568. DOI:[10.1200/JCO.2005.04.063](https://doi.org/10.1200/JCO.2005.04.063)
41. de Baere T, Tselikas L, Gravel G et al. Interventional radiology: Role in the treatment of sarcomas. *Eur J Cancer* 2018;94:148-155. DOI:[10.1016/j.ejca.2018.02.017](https://doi.org/10.1016/j.ejca.2018.02.017)

42. Palmerini E, Torricelli E, Cascinu S et al. Is there a role for chemotherapy after local relapse in high-grade osteosarcoma? *Pediatr Blood Cancer* 2019;66:e27792. DOI:10.1002/abc.27792
43. Gazouli I, Kyriazoglou A, Kotsantis I et al. Systematic review of recurrent osteosarcoma systemic therapy. *Cancers (Basel)* 2021;13:1757. DOI:10.3390/cancers13081757
44. Palmerini E, Jones RL, Marchesi E et al. Gemcitabine and docetaxel in relapsed and unresectable high-grade osteosarcoma and spindle cell sarcoma of bone. *BMC Cancer* 2016;16:280. DOI:10.1186/s12885-016-2312-3
45. Navid F, Willert JR, McCarville MB et al. Combination of gemcitabine and docetaxel in the treatment of children and young adults with refractory bone sarcoma. *Cancer* 2008;113:419-425. DOI:10.1002/cncr.23586
46. Saylor RL, 3rd, Stine KC, Sullivan J et al. Cyclophosphamide plus topotecan in children with recurrent or refractory solid tumors: a Pediatric Oncology Group phase II study. *J Clin Oncol* 2001;19:3463-3469. DOI:10.1200/JCO.2001.19.15.3463
47. Daw NC, Chou AJ, Jaffe N et al. Recurrent osteosarcoma with a single pulmonary metastasis: a multi-institutional review. *Br J Cancer* 2015;112:278-282. DOI:10.1038/bjc.2014.585
48. Grignani G, Palmerini E, Ferraresi V et al. Sorafenib and everolimus for patients with unresectable high-grade osteosarcoma progressing after standard treatment: a non-randomised phase 2 clinical trial. *Lancet Oncol* 2015;16:98-107. DOI:10.1016/S1470-2045(14)71136-2
49. Grignani G, Palmerini E, Dileo P et al. A phase II trial of sorafenib in relapsed and unresectable high-grade osteosarcoma after failure of standard multimodal therapy: an Italian Sarcoma Group study. *Ann Oncol* 2012;23:508-516. DOI:10.1093/annonc/mdr151
50. Martin-Broto J, Redondo A, Valverde C et al. Gemcitabine plus sirolimus for relapsed and progressing osteosarcoma patients after standard chemotherapy: a multicenter, single-arm phase II trial of Spanish Group for Research on Sarcoma (GEIS). *Ann Oncol* 2017;28:2994-2999. DOI:10.1093/annonc/mdx536
51. Duffaud F, Mir O, Boudou-Rouquette P et al. Efficacy and safety of regorafenib in adult patients with metastatic osteosarcoma: a non-comparative, randomised, double-blind, placebo-controlled, phase 2 study. *Lancet Oncol* 2019;20:120-133. DOI:10.1016/S1470-2045(18)30742-3
52. Davis LE, Bolejack V, Ryan CW et al. Randomized double-blind phase II study of regorafenib in patients with metastatic osteosarcoma. *J Clin Oncol* 2019;37:1424-1431. DOI:10.1200/JCO.18.02374
53. Italiano A, Mir O, Mathoulin-Pelissier S et al. Cabozantinib in patients with advanced Ewing sarcoma or osteosarcoma (CABONE): a multicentre, single-arm, phase 2 trial. *Lancet Oncol* 2020;21:446-455. DOI:10.1016/S1470-2045(19)30825-3
54. Marabelle A, Fakih M, Lopez J et al. Association of tumour mutational burden with outcomes in patients with advanced solid tumours treated with pembrolizumab: prospective biomarker analysis of the multicohort, open-label, phase 2 KEYNOTE-158 study. *Lancet Oncol* 2020;21:1353-1365. DOI:10.1016/S1470-2045(20)30445-9
55. Marabelle A, Le DT, Ascierto PA et al. Efficacy of pembrolizumab in patients with noncolorectal high microsatellite instability/mismatch repair-deficient cancer: results from the phase II KEYNOTE-158 study. *J Clin Oncol* 2020;38:1-10. DOI:10.1200/JCO.19.02105
56. Schenker M, Burotto M, Richardet M et al. Abstract CT022: CheckMate 848: A randomized, open-label, phase 2 study of nivolumab in combination with ipilimumab or nivolumab monotherapy in patients with advanced or metastatic solid tumors of high tumor mutational burden. *Cancer research* 2022;82(12_supplement):CT022-CT022. DOI:10.1158/1538-7445.AM2022-CT022

15 Anschriften der Verfasser

PD Dr. Dimosthenis Andreou

Medizinische Universität Graz
Klinik für Orthopädie und Traumatologie
Auenbruggerplatz 5/6
A-8036 Graz
dimosthenis.andreou@gmail.com

Prof. Dr. Sebastian Bauer

Universitätsklinikum Essen
Innere Klinik (Tumorforschung)
Westdeutsches Tumorzentrum
Hufelandstr. 55
45122 Essen
sebastian.bauer@uk-essen.de

Prof. Dr. Stefan Bielack

Klinikum Stuttgart
Pädiatrie 5 Onkologie, Hämatologie und Immunologie
Kriegsbergstr. 60
70174 Stuttgart
s.bielack@klinikum-stuttgart.de

Dr. med. Matthias Grube

Universitätsklinikum Regensburg
Innere Medizin III
Franz-Josef-Strauß-Allee 11
93042 Regensburg
matthias.grube@ukr.de

Prof. Dr. Wolfgang Hartmann

Universitätsklinikum Münster
Gerhard-Domagk-Institut für Pathologie
Domagkstr. 17
48149 Münster
wolfgang.hartmann@ukmuenster.de

Dr. Stefanie Hecker-Nolting

Klinikum Stuttgart
Pädiatrie 5 Onkologie, Hämatologie und Immunologie
Kriegsbergstr. 60
70174 Stuttgart
s.hecker-nolting@klinikum-stuttgart.de

PD Dr. med. Attila Kollár

Spitalzentrum Biel
Vogelsang 84
CH-2501 Biel
attila.kollar@szb-chb.ch

Dr. med. Klaus Kraywinkel

Zentrum für Krebsregisterdaten
Robert Koch-Institut
General-Pape-Straße 62-66
12101 Berlin
k.kraywinkel@rki.de

Prof. Dr. Lars H. Lindner

Ludwig-Maximilians-Universität
Campus Großhadern
Medizinische Klinik und Poliklinik III
Marchioninistr.15
81377 München
Lars.Lindner@med.uni-muenchen.de

PD Dr. Joanna Szkandera

Medizinische Universität Graz
Klinische Abteilung für Onkologie
Auenbruggerplatz 15
A-8036 Graz
joanna.szkandera@medunigraz.at

Prof. Dr. Beate Timmermann

Universitätsklinikum Essen
Westdeutsches Protonentherapiezentrum
Hufelandstr. 55
45122 Essen
beate.timmermann@uk-essen.de

Dr. med. Per Ulf Tunn

Helios-Klinikum Berlin-Buch
Klinik für Tumororthopädie
Schwanebecker Chaussee 50
13125 Berlin
per-ulf.tunn@helios-kliniken.de

Prof. Dr. Klaus Wörtler

Technische Universität München
Klinikum rechts der Isar
Diagnostische und Interventionelle Radiologie
Ismaninger Str. 22
81675 München
klaus.woertler@tum.de

16 Offenlegung potentieller Interessenkonflikte

nach den [Regeln der tragenden Fachgesellschaften](#)

Autor*in	Anstellung¹	Beratung / Gutachten²	Aktien / Fonds³	Patent / Urheberrecht / Lizenz⁴	Honorare⁵	Finanzierung wissenschaftlicher Untersuchungen⁶	Andere finanzielle Beziehungen⁷	Persönliche Beziehung zu Vertretungsbechtigten⁸
Andreou, Dimosthenis	Aktuell: Medizinische Universität Graz Davor: Helios Klinikum Bad Saarow	Nein	Nein	Nein	Ja Honorare für Vortragstätigkeiten: PharmaMar	Nein	Nein	Nein
Bauer, Sebastian	Universitätsklinikum Essen	Nein	Nein	Nein	Nein	Nein	Nein	Nein
Bielack, Stefan	Klinikum Stuttgart Pädiatrie 5 Onkologie, Hämatologie und Immunologie	Ja MAP biopharma, Y-mabs, Eisai, Boehringer-Ingelheim, Hoffmann-La Roche	Nein	Nein	Nein	Nein	Nein	Nein
Grube, Matthias	Medizinische Klinik und Poliklinik III Universitätsklinikum Regensburg 93042 Regensburg	Ja Berater/Advisory Board der Firmen: - Janssen - Sanofi - Bayer	Nein	Nein	Ja Firma AURI-KAMED	Nein	Ja Pharmamar	Nein
Hartmann, Wolfgang	Universitätsklinikum Münster	Nein	Nein	Nein	Nein	Nein	Nein	Nein
Hecker-Nolting, Stefanie	Eine Erklärung liegt noch nicht vor							
Kollár, Attila	Inselspital, Universitätsspital Bern Universitätsklinik für Medizinische Onkologie	Nein	Nein	Nein	Ja Lilly, Bayer, Pharmamar, Amgen	Nein	Ja Pharmamar, Vifor	Nein
Kraywinkel, Klaus	Robert Koch-Institut	Nein	Nein	Nein	Nein	Nein	Nein	Nein
Lindner, Lars H.	LMU Klinikum, München	Nein	Nein	Nein	Nein	Nein	Nein	Nein
Szkandera, Joanna	Medizinische Universität Graz	Ja Advisory Board für Pharmamar, Lilly, Bayer	Nein	Nein	Ja Vorträge für Pharmamar, Roche, Lilly	Ja Forschungsförderung von Pharmamar, Roche, Eisai	Ja Reisekostenerstattung für Kongresse von Pharmamar, Roche, Lilly	Nein
Timmermann, Beate	Westdeutsches Protonentherapiezentrum Essen (WPE)	Nein	Nein	Nein	Nein	Nein	Nein	Nein

Autor*in	Anstellung¹	Beratung / Gutachten²	Aktien / Fonds³	Patent / Urheberrecht / Lizenz⁴	Honorare⁵	Finanzierung wissenschaftlicher Untersuchungen⁶	Andere finanzielle Beziehungen⁷	Persönliche Beziehung zu Vertretungsberechtigten⁸
Tunn, Per Ulf	Helios Klinikum Berlin Buch Klinik für Tumororthopädie Schwanebecker Chaussee 50 13125 Berlin	Nein	Nein	Nein	Nein	Nein	Nein	Nein
Wörtler, Klaus	Klinikum rechts der Isar der TU München	Nein	Nein	Nein	Nein	Nein	Nein	Nein

Legende:

¹ - Gegenwärtiger Arbeitgeber, relevante frühere Arbeitgeber der letzten 3 Jahre (Institution/Ort)

² - Tätigkeit als Berater*in bzw. Gutachter*in oder bezahlte Mitarbeit in einem wissenschaftlichen Beirat / Advisory Board eines Unternehmens der Gesundheitswirtschaft (z. B. Arzneimittelindustrie, Medizinproduktindustrie), eines kommerziell orientierten Auftragsinstituts oder einer Versicherung

³ - Besitz von Geschäftsanteilen, Aktien, Fonds mit Beteiligung von Unternehmen der Gesundheitswirtschaft

⁴ - Betrifft Arzneimittel und Medizinprodukte

⁵ - Honorare für Vortrags- und Schulungstätigkeiten oder bezahlte Autor*innen oder Koautor*innenschaften im Auftrag eines Unternehmens der Gesundheitswirtschaft, eines kommerziell orientierten Auftragsinstituts oder einer Versicherung

⁶ - Finanzielle Zuwendungen (Drittmittel) für Forschungsvorhaben oder direkte Finanzierung von Mitarbeiter*innen der Einrichtung von Seiten eines Unternehmens der Gesundheitswirtschaft, eines kommerziell orientierten Auftragsinstituts oder einer Versicherung

⁷ - Andere finanzielle Beziehungen, z. B. Geschenke, Reisekostenerstattungen, oder andere Zahlungen über 100 Euro außerhalb von Forschungsprojekten, wenn sie von einer Körperschaft gezahlt wurden, die eine Investition im Gegenstand der Untersuchung, eine Lizenz oder ein sonstiges kommerzielles Interesse am Gegenstand der Untersuchung hat

⁸ - Persönliche Beziehung zu einem/einer Vertretungsberechtigten eines Unternehmens der Gesundheitswirtschaft